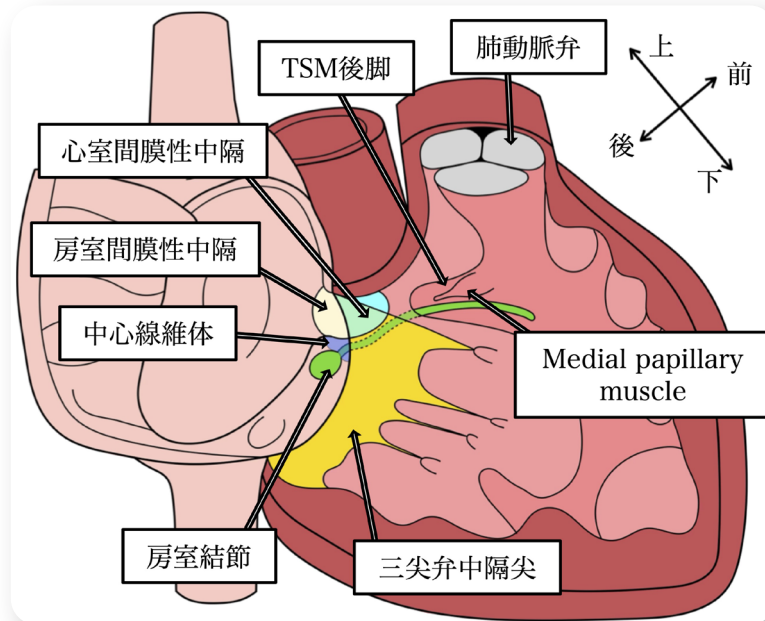


【表紙の画像】



正常心における右心系の解剖。房室結節および刺激伝導系と周囲解剖との位置関係を示す。(中辻拡興, 他: 心室中隔欠損の解剖と手術. Fig. 1 (p. 167))