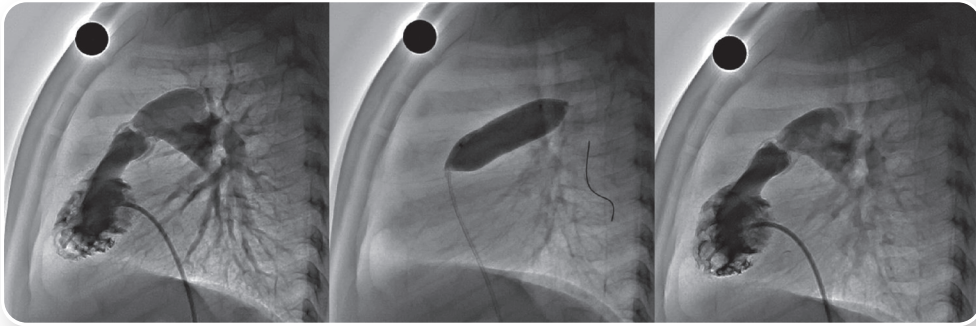


【表紙の画像】



8 か月男児. 先天性肺動脈弁狭窄症に対し経皮的肺動脈弁形成術を行い, 狭窄の解除と圧格差の改善を認めた. (小島拓朗: バルーン弁形成術・血管形成術. Fig. 1 (p. 128))