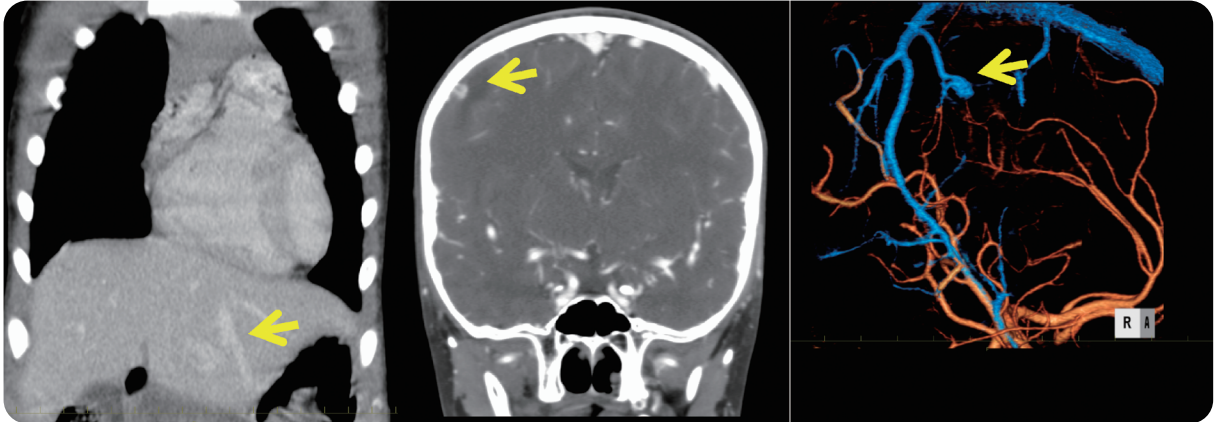


【表紙の画像】



遺伝性出血性毛細血管拡張症の7歳女児症例。肝動静脈瘻および脳動静脈瘻。

原田雅子，他：遺伝性出血性毛細血管拡張症1型に合併した肺動脈性肺高血圧への初期併用療法の効果. Fig. 4 (p. 223)