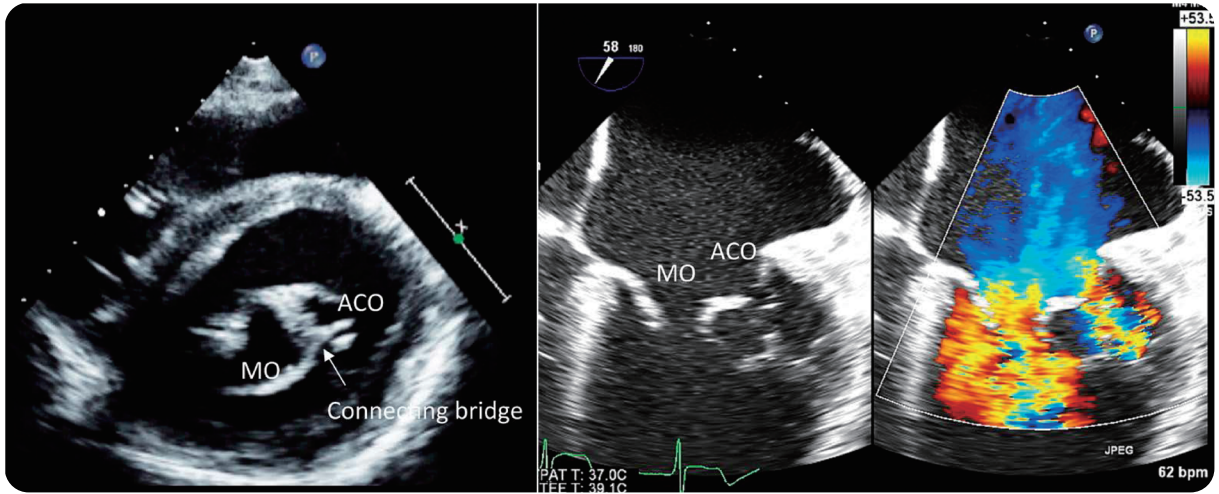


【表紙の画像】



重複僧帽弁口：17歳男児症例。僧帽弁に2つの開口：主弁口 (main orifice: MO) と副弁口 (accessory orifice: ACO) を認める。

新居正基：房室弁の心エコーによる解剖学的評価。 Fig. 6 (p. 148)