Review
【特集：第 19 回教育セミナー〈外科系諸問題〉】

小児期大動脈弁手術：選択肢としての OZAKI 法

村山 弘臣
あいち小児保健医療総合センター　小児心臓病センター心臓血管外科

Pediatric Aortic Valve Surgery: The OZAKI Procedure as a Surgical Option

Hiroomi Murayama
Aichi Children's Health and Medical Center,
Kids' Heart Center, the Department of Cardiovascular Surgery, Aichi, Japan

Various techniques for treating aortic valve disease have been proposed and implemented for cardiac surgery. However, existing methods have certain limitations; therefore, we are always looking for new alternatives. Choosing the best possible technique is important, particularly in children, and the balance of the risks and benefits of the various options for aortic valve surgery remains an issue. The OZAKI procedure involves reconstructing the aortic valve with three separate pieces of autologous pericardium using specialized instruments and standardized techniques to ensure the reconstruction of a reproducible aortic valve. This procedure involves the independent reconstruction of each aortic valve leaflet and aims to reproduce the natural dynamics of the valve leaflets. Notably, aortic valve disease affects children throughout their lives; thus, long-term treatment strategies must be developed. This study shows that the OZAKI procedure is worth considering an option for growing children.

Keywords: OZAKI procedure, neocuspidization, aortic valve repair, pediatric, congenital heart disease

心臓外科手術の発展のなかで，大動脈弁疾患においてもさまざまな術式が提唱され，施行されてきた．それでもなお，現在行われている方法は，おしなべて一定の限界を持っており，それ故われわれは，常に新しい選択肢を模索し続けている．とくに小児ではより一層大きな課題で，大動脈弁手術を行うにあたり，さまざまな選択肢のリスクとベネフィットは，依然として議論の的になっている．こうしたなか，OZAKI 法は自己心膜を用いて大動脈弁尖を再建する術式で，高い再現性をもって大動脈弁の再建を可能にする．この方法は，大動脈の各弁尖をそれぞれ独立して再建することを特徴とし，弁尖の自然な動態の再現が意図されている．児にとって大動脈弁疾患は生涯の問題であり，長期にわたる治療戦略を描く必要がある．本稿では，成長過程にある小児においても，OZAKI 法は選択肢の一つであることを提案したい．

はじめに

小児期に大動脈弁（体動脈半月弁，systemic semilunar valve）手術を行うにあたり，小児は単純に体格が小さいというだけでなく，弁尖の構造異常や，左心室－大血管関係のバリエーション，他の構造的心疾患や先天性症候群の合併など，しばしば複雑な病態を示す．術式の選択には耐久性が求められるばかりか，児の成長にも配慮する必要がある．さらに，点滴や内服薬をはじめとする管理にも繊細さが求められ，数多くの配慮すべき事項が存在する．そこで，小児期大動脈弁手術の概要を説明し，そのうえで，OZAKI 法 [1–4]

著者連絡先：〒474–8710 愛知県大府市森岡町 7–426 あいち小児保健医療総合センター　小児心臓病センター心臓血管外科　村山 弘臣
doi: 10.9794/jspccs.39.153

© 2023 Japanese Society of Pediatric Cardiology and Cardiac Surgery

の手技と，とくに小児における経験について解説する．

小児期大動脈弁手術

小児の大動脈弁狭窄や閉鎖不全は，しばしば他の構造的心疾患と合併して，あるいは影響を受けた結果として現れる．例えば，Shone 症候群や大動脈弓離断などにおける大動脈弁狭窄や，総動脈幹症や DKS 術後にみられる体動脈半月弁閉鎖不全などである．一方，大動脈弁の単独疾患としては，Hoffman らによる剖検例の Review[5] などがみられるものの，無症候例を含め小児の有病率は明らかでない．日本胸部外科学会のまとめでは，2017 年本邦で行われた小児期大動脈弁手術は 163 件で，これは先天性心疾患手術全体の 1.7％に相当し，けっして稀な手術ではないといえる[6]．本稿では，複合心疾患の有無にかかわらず，体動脈半月弁の病態を手術適応とし，それに対する手術術式について論じる．

術式の選択肢

小児期の大動脈弁狭窄では，術式の選択肢として，バルーンによる経皮的大動脈弁形成術が真っ先に挙げられる．新生児期や乳児期早期には頸動脈 cut down で行われることが多く，手術成績は良好[7] な一方で，閉鎖不全を悪化させないようにすることが肝要である．大動脈弁形成術は，狭窄・閉鎖不全を問わずさまざまな病態に対して，多様な術式が報告されてきた[8,9]．弁尖逸脱に対する central plication[10]，癒合交連に対する交連切開や肥厚弁尖に対する thinning[11]，自己心膜などの補填物を用いた弁尖延長[12] などが代表的な手技で，病態に合わせて使い分け，組み合わせて施行する．手術の再現性を上げ成績を安定させるには，術者に一定以上の経験値が必要であるが，公表されている成績はおしなべて良好である[13–15]．形成は自己組織をもとにした手技であるため，術後ある程度の弁の成長を期待できる点で優れている．Ross 手術あるいは Ross–Konno 手術は，肺動脈弁を大動脈弁位に自己移植する方法であり，生きた自己組織であることから，これも術後に弁の成長を期待できる[16]．ところが，新大動脈弁が期待以上に拡大することで閉鎖不全を発症したり[17]，正常な肺動脈弁を医原性に病悩部にするという問題がある[18]．小児の人工弁置換術は病変部を切除して機械弁に置き換える術式であり，手術の再現性，術後耐久性という意味において安定した方法と考えられる[19]．一方で，一般に小児の大動脈弁輪径は小さいことから，手術に際し弁輪拡大を要することが多く，手技は煩雑となり，侵襲は大きくなる．また，小児では通常機械弁を使用するが，その場合，術後の継続した抗凝固療法が避けられない．

OZAKI 法

心膜などを用いて大動脈弁尖を再建する術式[20,21] はかねてから報告されてきたが，適応は限定的であった．近年，左心室から大動脈に至る部位の構造や機能，協調性について理解が進んだことで，reimplantation 法や remodeling 法をはじめとしたさまざまな術式が行われるようになった．そうしたなか，尾﨑らは自己心膜を用いて大動脈弁尖を再建する新しい術式を開発した[1–4]．この方法は，大動脈の各 cusp に対応する 3 つの自己心膜パッチを用いて，各弁尖をそれぞれ独立して再建することを特徴としている．こうすることで，収縮期の大動脈基部の自然な拡張を実現し，最大有効開口面積が期待できるとされる[22,23]．大動脈基部のジオメトリーは，生理的にヘモダイナミックに変動しており，収縮期の径は拡張期に対し 16％拡大する[24]．OZAKI 法は，各弁尖を annulus fibrosus に沿って縫着することで，interleaflet triangle を含む大動脈基部の構造が保持され，これが生理的動態に近い特性をもたらすと考えている．弁尖のデザインは，いわゆるロマネスク型を主体とした形状で，縫合強度向上のための side wings の追加など，いくつかの改良が加えられてきた．Effective height が高くなるように設計されており，coaptation zone が大きく，遺残逆流を最小限にする意図が見られる[2]．

導入準備

OZAKI 法は専用の器具を用いて，標準化された術式に沿って手術を行うことで，高い再現性をもって大動脈弁再建を可能にする術式である．そのため，術式導入にあたっては，臨床指導医によるトレーニングとアドバイスが必須である．近年，成人を中心に OZAKI 法の臨床経験が蓄積されつつあるが，小児ではなお，十分な経験がある術式とはいえない．そのため，著者らが OZAKI 法を導入する際には，あらかじめ患者家族に十分な説明と同意の上で，院内の倫理委員会に諮った．また，自己心膜処理に使用するグルタルアルデヒドは，人体に用いる通常の医薬品ではない．手術室で使用するにあたって，これも倫理委員会での審議を経た．現在，「自己心膜等による大動脈弁

再建術学会（前身：同勉強会）」が，施設基準をはじめとするガイドラインを定めるとともに，臨床データを集積，管理している[25]．

手術適応

小児期の大動脈弁手術は画一的でなく，術式に多くの選択肢がある．筆者らは，自己大動脈弁を可能な限り温存できるように，弁形成を第一選択としている．それが困難な場合，Ross 手術，人工弁置換術，OZAKI 法につき，それぞれの長所・短所を患者・家族とも共有し，手術術式を選択する．OZAKI 法は，乳児を含む広い年代のさまざまな大動脈弁疾患に適用できるが，最小の OZAKI サイザーが 11 mm であることから，おおむねこのサイズ以上の弁輪径が術式選択の目安となる．もちろん，なんらかの弁輪拡大を併施したうえで OZAKI 法を行うことも可能である[26]．一つ注意したいのは，小児の場合，合併する他の構造的心疾患による弁下構造の複雑性のため，弁付近の血流が乱流となることがある．これが再建弁尖の長期経過に不利な影響を及ぼすことがないか，検証していく必要性を感じている[27]．

OZAKI 法の手順

心膜採取：小児の大動脈弁手術は，先行手術の既往があることも多く，良好な性状の心膜を確保できるかどうかが最初のポイントとなる．筆者らは，想定され

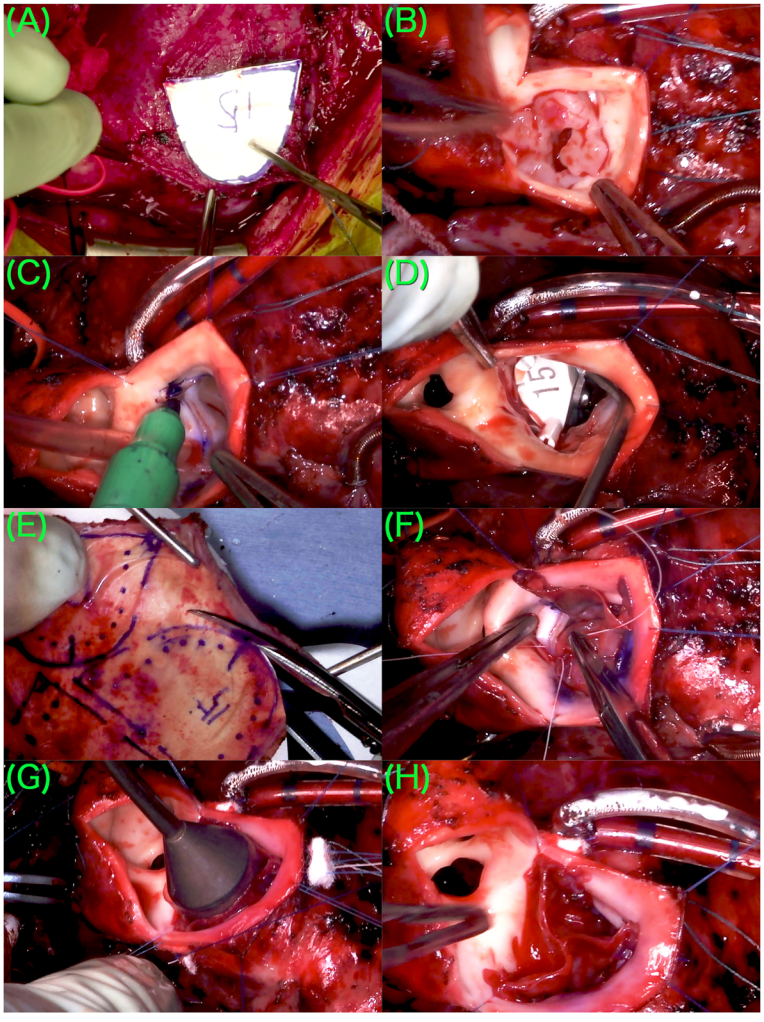

Fig. 1 The OZAKI procedure performed on the patient with truncus arteriosus communis

Autologous pericardium of the size intended for reconstruction is harvested and treated with glutaraldehyde (A). A quadricuspid truncal valve is found through the aortotomy on the cardiopulmonary bypass and cardioplegic arrest (B). Autologous pericardial leaflets are created after considering the design for reconstruction (C–E). By suturing each leaflet, the neo-aortic valve is reconstructed by tricuspidization (F, G). The windmill-like appearance is a sign of good reconstruction (H).

© 2023 Japanese Society of Pediatric Cardiology and Cardiac Surgery

るサイズの弁尖をあらかじめ清潔野でテンプレートから紙に描画しておき，これを切り抜いて見本とし，心膜を採取する際のサイズの目安にしている（Fig. 1A）．一弁尖分ずつバラバラにしか心膜を採取できないときもあれば，横隔神経を心膜から外すようにして採取することもある．

心膜処理：処理中に心膜が縮んだり，皺ができたりしないように，採取した心膜をなるべく均等に張力をかけて，拡げながらプレートに固定する．これを0.6％グルタルアルデヒド溶液に数分間浸して処理する．成人では浸漬時間10分とされているが，筆者らは児の体格や心膜の厚さを考慮して，5分から7分程度に調整している．処理後は生理食塩水での6分間の洗浄を3回行ったうえで，使用する直前まで生理食塩水に浸しておく．

大動脈切開・弁尖切除：体外循環，心停止下に大動脈を横切開する．良好で安定した視野展開は，どの手術にも共通する成功へのカギである．小児期に手術適応となる体動脈半月弁は，通常の三尖でなく，一尖弁，二尖弁，四尖弁などさまざまな形態をしていることがある（Fig. 1B）．弁尖と交連，raphe とともに冠動脈開口部の関係を把握したうえで，弁尖を可及的に切除する．

交連部決定・交連間距離計測：半月弁が通常の三尖でない場合，どのように弁尖を再建するか，デザインを描く必要がある．筆者は正常構造な交連を弁尖再建のための基準交連として定め，これをもとに他の二交連を決めている．Raphe 部はそのままでは交連として不適で，多くの場合，そのやや末梢側に交連を定義することになる．この際，冠動脈開口部の位置や，弁下構造による血流への影響の可能性などを考慮しながら，各弁尖が可及的に均等になるように交連の位置をデザインする（Fig. 1C）．各交連が定まったところで，OZAKI サイザーを用いて交連間距離を計測する（Fig. 1D）．この際，拡張期の大動脈基部形態を再現するような意識で，適切な強度で大動脈壁にサイザーを当てて計測する[2]．交連間距離によって再建する弁尖サイズを決定するので，この計測の精度が OZAKI 法の最重要ポイントである．

弁尖作成・縫着：テンプレートを用いて，計測したサイズの弁尖を処理心膜に写し，切り抜く（Fig. 1E）．心膜弁尖の滑らかな表面が左室側となるようにセットし，nadir から交連部に向けて，連続縫合で縫着してゆく（Fig. 1F）．もう一本別の針糸で交連部を補強するように弁尖を併せ，大動脈外で固定する（Fig. 1G）．体格が十分であれば，成人と同じ 4-0 polypropylene 糸を使用するが，小児では 5-0 や 6-0 polypropylene 糸を使用することも多い．再建した心膜弁尖が「かざぐるま」の格好になっていることが良好な再建ができた目安となる（Fig. 1H）．

手術成績

OZAKI 法の手術操作は，われわれが日常的に行っている手技から大きく逸脱するものでなく，周術期の経過に特筆すべきことはない．ドプラ法で大動脈弁位血流速を計測すると，成人と比べ小児では，術後やや速い流速が計測される印象がある．これは，生来構造的に大動脈弁輪径が小さかったり，再手術のため肥厚した心膜を使用せざるを得なかったり，弁輪組織が柔軟なため弁尖の連続縫合で縫縮効果が出てしまったりすることが要因と考えている．逆に，これらに配慮することが良い結果に繋がるコツであるともいえる．

先述のように，小児における OZAKI 法は十分に経験を重ねたとはいえず，世界的に見ても文献報告は散見される程度である．Great Ormond Street Hospital の Wiggins らは，小児および若年成人に OZAKI 法またはその変法を施行した 58 例をまとめ，術前後での大動脈弁位血流速の有意な低下と，3 年後の再手術または中等度以上の大動脈弁閉鎖不全回避率を 79.0％±8.0％と報告した[28]．Boston Children's Hospital から 57 例の報告では，急性期に死亡や人工弁置換を要した症例はなく，術後退院時に大動脈弁位圧較差は 16.9±9.5 mmHg であり，98％が軽度以下の大動脈弁閉鎖不全であったとしている[29]．また，Polito らは，OZAKI 法 22 例と Ross 手術 16 例を比較して，生存率，再手術回避率は同等であったが，OZAKI 法の群で経過中に大動脈弁位血流速が上昇する傾向がみられたと報告した[30]．いずれの報告でも，小児に対する OZAKI 法は，少なくとも短期的には容認可能な成績と結論している．ただし，これらの報告には，再建弁尖に PhotoFix（Cryolife, Kennesaw, Georgia）や CardioCel（Admedus, Minneapolis, Minnesota） といった異種心膜を使用した症例が多く含まれているのと，自己心膜による再建であっても，原法と異なる操作が行われていたり，心膜の固定時間が極端に短い症例が含まれていたりするので，結果の評価には一定の注意が必要である．

術後早期から中期臨床像

このように，小児における OZAKI 法の経験は非常に限定的であるので，自験例の臨床像を報告する．

症例の概要を Table 1 に示す．対象は男児：女児＝

6:4，手術時 3 か月～14 歳（平均 7.8±4.0，中央値 8.5 歳），体重 3.0～43.6（平均 24.0±11.9，中央値 22.2）kg であった．手術適応となった体動脈半月弁は，大動脈弁 8，肺動脈弁 1，総動脈幹弁 1 で，適応病態は狭窄:閉鎖不全＝5:5 であった．対象のうち 7 例が他の構造的心疾患（大動脈縮窄複合 2 例，大動脈弓離断＋総動脈幹，大動脈弁上狭窄，三尖弁閉鎖，心房中隔欠損，動脈管開存各 1 例）を合併していた．既往手術として，経皮的大動脈弁形成，大動脈縮窄複合に対する EAAA＋VSD 閉鎖，大動脈弓離断＋総動脈幹症に対する両側肺動脈絞扼，三尖弁閉鎖に対する DKS＋TCPC を各 1 例に認めた．また，1 例は食道閉鎖術後で，胸骨後面に胃管による再建食道が置かれていた．OZAKI 法は胸骨正中切開で入り，体外循環，心停止下に施行した．症例ごとの必要性に応じて，大動脈弓再建，palliative Rastelli，Myers 変法，心房中隔欠損閉鎖を併施した．食道閉鎖術後の 1 例は右開胸で手術を行った．再手術例を含め全例で，弁尖再建に必要なサイズの自己心膜を採取可能であった．手術時間，体外循環時間，大動脈遮断時間は，それぞれ 412±105（中央値 398），238±54（中央値 241），140±34（中央値 139）分で，全例耐術し，術後経過良好であった．術後観察期間は 0.7～6.6（平均 4.1±2.1，中央値 4.5）年で，この間に身長，体重，体表面積は有意に成長した（116±30 vs 113±31 cm，24.0±11.9 vs

Table 1 Characteristics and operative/postoperative details of patients

Patients' characteristics			n
Patients			10 (M:F=6:4)
	range	mean±*SD*	median
Age (y)	0 (3M)–14	7.8±4.0	8.5
Height (cm)	50–156	7.8±4.1	9.5
Weight (kg)	3.0–43.6	7.8±4.2	10.5
BSA (m^2)	0.19–1.32	7.8±4.3	11.5
Diagnosis & treatment history			n
Fundamental diagnosis			
CoA complex			2
IAA+truncus			1
Supra aortic stenosis			1
Tricuspid atresia			1
ASD			1
PDA			1
Target systemic semilunar valve			
Aortic			8
Pulmonary			1
Truncal			1
Surgical indication			
Stenosis			5
Regurgitation			5
Prior catheter or surgical intervention(s)			
PTAV			1
EAAA+VSD closure			1
DKS+TCPC			1
Bilateral PAB			1
Operative details & outcome			
Concurrent surgical procedure(s)			
Aortic arch reconstruction			2
Palliative Rastelli			1
Modified Myers			1
ASD closure			1
	range	mean±*SD*	median
Op. time (m)	273–633	412±105	398
CPB time (m)	158–356	238±54	241
AoX time (m)	96–208	140±34	139
Hospital mortality			0

AoX, aortic cross-clamp; ASD, atrial septal defect; BSA, body surface area; CoA, coarctation of the aorta; CPB, cardiopulmonary bypass; DKS, Damus–Kaye–Stansel anastomosis; EAAA, extended aortic arch anastomosis; IAA, interrupted aortic arch; Op., operation; PAB, pulmonary artery banding; PDA, patent ductus arteriosus; PTAV, percutaneous transcatheter aortic valvluloplasty; TCPC, total cavo-pulmonary connection; VSD, ventricular septal defect.

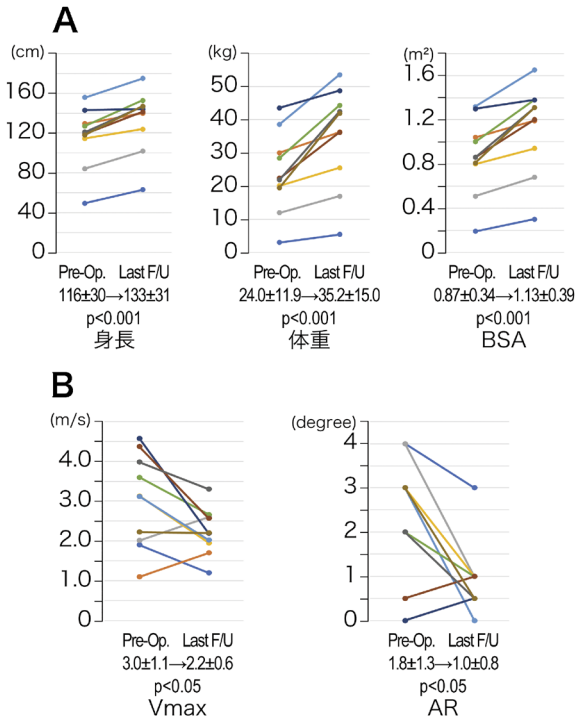

Fig. 2 Physical data and measurements of patients

The height, weight, and body surface area significantly increased during the postoperative follow-up period (A). The preoperative and most recent Doppler findings indicated significant improvement in the aortic valve maximum blood flow velocity and degree of regurgitation (B).

© 2023 Japanese Society of Pediatric Cardiology and Cardiac Surgery

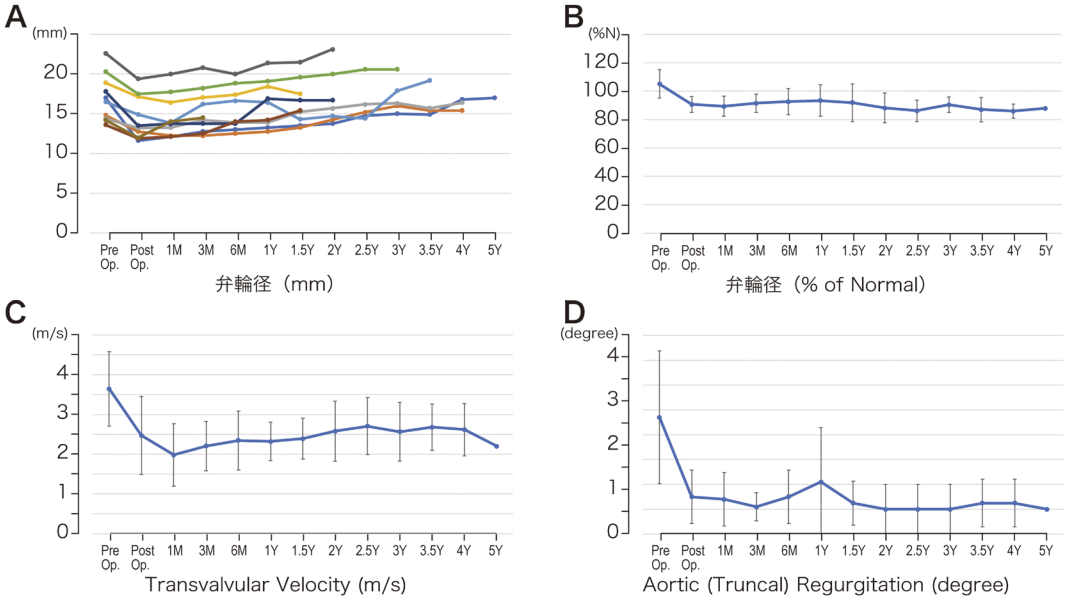

Fig. 3　Echocardiographic and Doppler findings over time

Echocardiography indicated that the aortic annulus diameter was 10% smaller immediately after surgery than preoperatively and tended to increase with time (A). By standardizing the diameter to a reference according to body size, the temporal enlargement of the aortic annulus in individual cases was suggested to be a normal dilation associated with growth (B). Blood flow velocity appeared to improve postoperatively and then tended to slightly increase (C), whereas aortic regurgitation was observed to improve after surgery and then generally leveled off without worsening and then generally leveled off without worsening (D).

35.2±15.0 kg, 0.87±0.34 vs 1.13±0.39 m^2; $p<0.001$; Fig. 2A）．術前と最新のドプラ所見で，大動脈弁位血流速および閉鎖不全は有意に改善した（3.0±1.1 vs 2.2±0.6 m/s, 1.8±1.3 vs 1.0±0.8 degree; $p<0.05$; Fig. 2B）．心エコーによる大動脈弁輪径の推移を詳細に見ていくと，手術前後で 10％ほど小さくなったのち，経時的に拡大していく傾向であった（Fig. 3A）．そこで，各計測時点の体格から求められる標準弁輪径に対する比を％ of normal として Fig. 3B に示す．個々の症例の大動脈弁輪径の経時的拡大は，成長に伴う正常な拡張であることが示唆された．同様に，ドプラ法による大動脈弁位血流速と閉鎖不全の推移を示す．血流速は術前後で改善したのち，緩やかな上昇傾向があるように見える（Fig. 3C）．一方で，閉鎖不全は術前後で改善したのち，概ね悪化なく推移するように観察される（Fig. 3D）．グラフ中 1Y 付近の逆流増加は，再建弁尖の退縮のため，総動脈幹の 1 例が再手術を要したことを反映している．観察期間内に死亡例は認めず，術後 0.7 年で再手術を，3.0 年で感染性心内膜炎をそれぞれ 1 例認めた．

本稿の限界

本稿に示した臨床像は，限られた症例の比較的短期間での経験を基にしている．OZAKI 法はグルタルアルデヒド処理した自己心膜による大動脈弁尖の置換手術であり，弁尖の耐久性に限界があることは認めなくてはならない．また，成長に伴う弁輪拡大から，いずれかの時期に逆流が増加することが予想される [31]．感染性心内膜炎の発症頻度が比較的高いと指摘もあり [4]，引き続き経験の蓄積が求められる．

ま と め

小児期の大動脈弁（体動脈半月弁）手術は，決して稀な手術ではない．これまでさまざまな術式が試されてきたし，現在進行形で行われてもいる．どの術式もそれぞれ一長一短あり，いずれも不完全なため，われわれは常に新しい選択肢を模索し続けている．児にとって大動脈弁疾患は生涯の問題であり，したがって，長期間を見据えた治療戦略を描く必要がある．OZAKI 法は，小児においても，大動脈弁疾患に対する治療の選択肢の一つと考えている．

謝　辞

今回の執筆の機会を与えてくださいました日本小児循環器学会学術委員会の小沼武司先生，同編集室のみなさま，OZAKI 法の創始者であり，本稿執筆にあたりアドバイスをいただいた東邦大学医療センター大橋病院の尾﨑重之教授，日常臨床のなかでチーム医療を担う心臓外科・循環器科をはじめ各診療科の先生方，コメディカルのみなさまにこの場を借りてお礼を述べさせていただきます．

利益相反

本稿について，開示すべき利益相反事項はありません．

付　記

本稿の内容は，2022 年第 58 回日本小児循環器学会総会・学術集会の教育セミナーの講演内容をもとに作成した．

引用文献

1) Ozaki S, Kawase I, Yamashita H, et al: Aortic valve reconstruction using self-developed aortic valve plasty system in aortic valve disease. Interact Cardiovasc Thorac Surg 2011; **12**: 550–553
2) Ozaki S, Kawase I, Yamashita H, et al: A total of 404 cases of aortic valve reconstruction with glutaraldehyde-treated autologous pericardium. J Thorac Cardiovasc Surg 2014; **147**: 301–306
3) Ozaki S, Kawase I, Yamashita H, et al: Aortic valve reconstruction using autologous pericardium for aortic stenosis. Circ J 2015; **79**: 1504–1510
4) Ozaki S, Kawase I, Yamashita H, et al: Midterm outcomes after aortic valve neocuspidization with glutaraldehyde-treated autologous pericardium. J Thorac Cardiovasc Surg 2018; **155**: 2379–2387
5) Hoffman JIE, Kaplan S: The incidence of congenital heart disease. J Am Coll Cardiol 2002; **39**: 1890–1900
6) Shimizu H, Okada M, Tangoku A, et al: Committee for Scientific Affairs: Thoracic and cardiovascular surgeries in Japan during 2017: Annual report by the Japanese Association for Thoracic Surgery. Gen Thorac Cardiovasc Surg 2020; **68**: 414–449
7) Brown DW, Dipilato AE, Chong EC, et al: Aortic valve reinterventions after balloon aortic valvuloplasty for congenital aortic stenosis. J Am Coll Cardiol 2010; **56**: 1740–1749
8) Haydar HS, He GW, Hovagumian H, et al: Valve repair for aortic insufficiency: Surgical classification and techniques. Eur J Cardiothorac Surg 1997; **11**: 258–265
9) Rimmer L, Ahmad MU, Chaplin G, et al: Aortic valve repair: where are we now? Heart Lung Circ 2019; **28**: 988–999
10) Boodhwani M, De Kerchove L, Glineur D, et al: A simple method for the quantification and correction of aortic cusp prolapse by means of free margin plication. J Thorac Cardiovasc Surg 2010; **139**: 1075–1077
11) Caspi J, Ilbawi MN, Roberson DA, et al: Extended aortic valvuloplasty for recurrent valvular stenosis and regurgitation in children. J Thorac Cardiovasc Surg 1994; **107**: 1114–1120
12) Odim J, Laks H, Allada V, et al: Results of aortic valve-sparing and restoration with autologous pericardial leaflet extensions in congenital heart disease. Ann Thorac Surg 2005; **80**: 647–654, discussion, 653–654
13) Poncelet AJ, El Khoury G, De Kerchove L, et al: Aortic valve repair in the paediatric population: Insights from a 38-year single-centre experience. Eur J Cardiothorac Surg 2017; **51**: 43–49
14) Vergnat M, Asfour B, Arenz C, et al: Contemporary results of aortic valve repair for congenital disease: Lessons for management and staged strategy. Eur J Cardiothorac Surg 2017; **52**: 581–587
15) Schlein J, Kaider A, Gabriel H, et al: Aortic valve repair in pediatric patients: 30 years single center experience. Ann Thorac Surg 2023; **115**: 656–663
16) Fadel B, Manlhiot C, Al-Halees Z, et al: The fate of the neoaortic valve and root after the modified Ross–Konno procedure. J Thorac Cardiovasc Surg 2013; **145**: 430–437, discussion, 436–437
17) Zimmermann CA, Weber R, Greutmann M, et al: Dilatation and dysfunction of the neo-aortic root and in 76 patients after the Ross procedure. Pediatr Cardiol 2016; **37**: 1175–1183
18) Nelson JS, Pasquali SK, Pratt CN, et al: Long-term survival and reintervention after the Ross procedure across the pediatric age spectrum. Ann Thorac Surg 2015; **99**: 2086–2095, discussion, 2094–2095
19) Sakamoto T, Matsumura G, Kosaka Y, et al: Long-term results of Konno procedure for complex left ventricular outflow tract obstruction. Eur J Cardiothorac Surg 2008; **34**: 37–41
20) Duran CMG, Gometza B, Kumar N, et al: Aortic valve replacement with freehand autologous pericardium. J Thorac Cardiovasc Surg 1995; **110**: 511–516
21) 坂本喜三郎，村田眞哉：小児に対する弁形成術，國原孝，高梨秀一郎(編)：大動脈弁形成術のすべて—メカニズムを識る・弁温存を目指す—．東京，文光堂，2015, pp94–98
22) Iida Y, Akiyama S, Shimura K, et al: Comparison of aortic annulus dimensions after aortic valve neocuspidization with those of normal aortic valve using transthoracic echocardiography. Eur J Cardiothorac Surg 2018; **54**: 1081–1084
23) Yamamoto Y, Iino K, Shintani Y, et al: Comparison of aortic annulus dimension after aortic valve neocuspidization with valve replacement and normal valve. Semin Thorac Cardiovasc Surg 2017; **29**: 143–149
24) Brewer RJ, Deck JD, Capati B, et al: The dynamic aortic root. Its role in aortic valve function. J Thorac Cardiovasc Surg 1976; **72**: 413–417
25) 日本大動脈弁再建術学会：https://avrec.xyz
26) Marathe SP, Chávez M, Sleeper LA, et al: Modified Ozaki procedure including annular enlargement for small aortic annuli in young patients. Ann Thorac Surg 2020; **110**: 1364–1371
27) Secinaro A, Milano EG, Ciancarella P, et al: Blood flow characteristics after aortic valve neocuspidization in paediatric patients: A comparison with the Ross procedure.

© 2023 Japanese Society of Pediatric Cardiology and Cardiac Surgery

Eur Heart J Cardiovasc Imaging 2022; **23**: 275–282
28) Wiggins LM, Mimic B, Issitt R, et al: The utility of aortic valve leaflet reconstruction techniques in children and young adults. J Thorac Cardiovasc Surg 2020; **159**: 2369–2378
29) Baird CW, Cooney B, Chávez M, et al: Congenital aortic and truncal valve reconstruction using the Ozaki technique: Short-term clinical results. J Thorac Cardiovasc Surg 2021; **161**: 1567–1577
30) Polito A, Albanese SB, Cetrano E, et al: Aortic valve neocuspidalization may be a viable alternative to Ross operation in pediatric patients. Pediatr Cardiol 2021; **42**: 668–675
31) Hammer PE, Roberts EG, Emani SM, et al: Surgical reconstruction of semilunar valves in the growing child: Should we mimic the venous valve? A simulation study. J Thorac Cardiovasc Surg 2017; **153**: 389–396