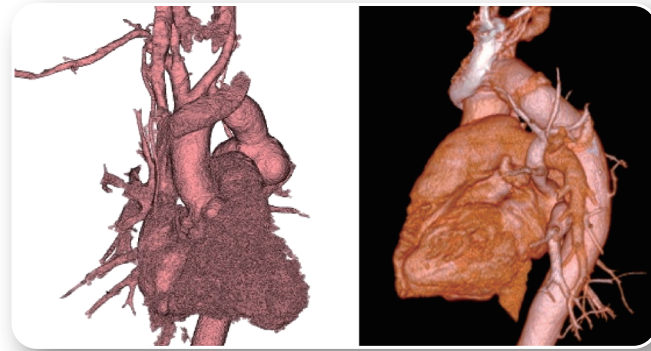


【表紙の画像】



大動脈縮窄に対する小児期の subclavian flap 法術後 28 年で発症した囊状大動脈瘤(A)と、それに対する術後(B)の造影 CT. (前田登史, 他: 大動脈縮窄に対する小児期 subclavian flap 法修復術後の大動脈瘤: 成人期の再手術 2 例. Fig. 1 (p. 141))