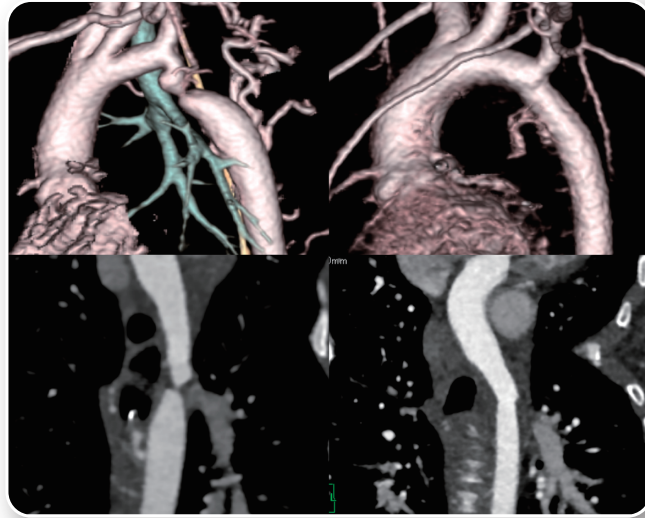


【表紙の画像】



経皮的動脈バルーン拡張術後に再狭窄し，外科治療した大動脈縮窄症の極低出生体重児．外科治療前後の CT 画像．（宮本智成，他：極低出生体重児の大動脈縮窄症に対して経皮的動脈バルーン拡張術後に外科治療を行った 1 例． Fig.4 (p. 57)）