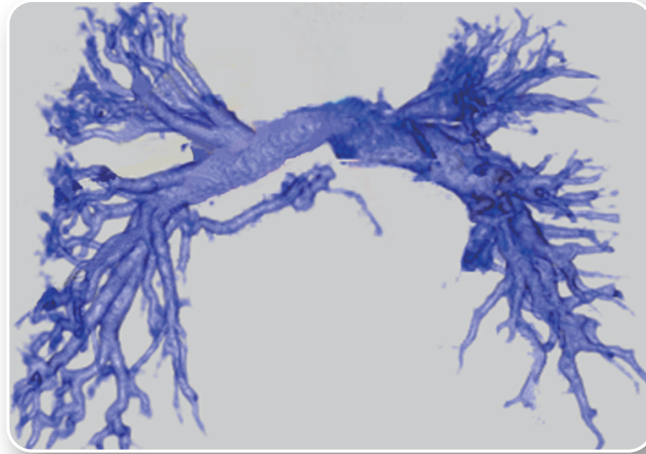


【表紙の画像】



右肺静脈閉塞を合併した Failed Fontan 症例の経皮的右肺動脈塞栓前の 3DCT. デバイス選択と留置部位の詳細な計画を立てた. (馬場恵史, 他: 体肺側副血管と肺動脈の塞栓後に開窓作成術を行い中心静脈圧の低下が得られた肺静脈閉塞を合併した Failing Fontan の一例. Fig. 5 (p. 324))