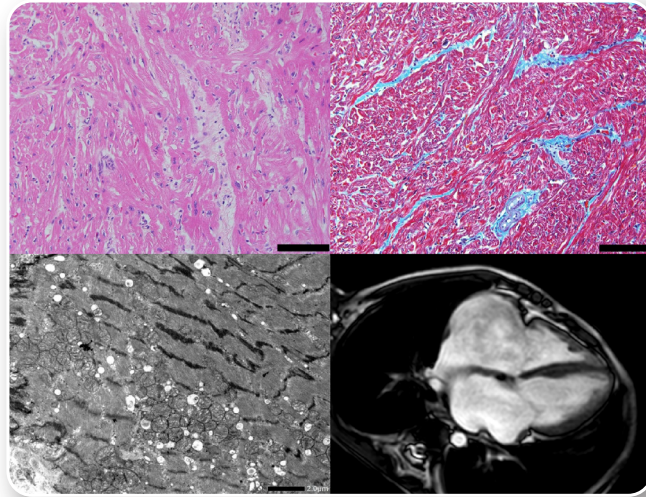


【表紙の画像】



小児拘束型心筋症患者の心臓MRIと心筋病理像（光学顕微鏡像と電子顕微鏡像）。（石田秀和：小児期発症の特発性拘束型心筋症. Fig. 1-G, H, I, K (p. 186)）