症例報告

先天性片側肺静脈狭窄に対側の Anomalous Unilateral Single Pulmonary Vein を合併した 1 例

河内 遼[1,2]，東 浩二[1]，佐藤 純一[2]，中島 弘道[1]，青墳 裕之[1]

[1] 千葉県こども病院循環器科
[2] 船橋市立医療センター小児科

A Case of Congenital Unilateral Pulmonary Vein Stenosis with Contralateral Anomalous Unilateral Single Pulmonary Vein

Ryo Kochi[1,2], Kouji Higashi[1], Junichi Sato[2], Hiromichi Nakajima[1], and Hiroyuki Aotsuka[1]

[1] Division of Cardiology, Chiba Children's Hospital, Chiba, Japan
[2] Division of Pediatrics, Funabashi Municipal Medical Center, Chiba, Japan

Congenital unilateral pulmonary vein stenosis is an extremely rare condition. Herein, we present a case of congenital unilateral pulmonary stenosis and atresia that we ultimately diagnosed by cardiac catheterization. The patient presented to the hospital with an abnormal shadow on a chest X-ray during a school examination. An aberrantly draining pulmonary vein developed from the atresia, suggesting an anomalous unilateral single pulmonary vein (AUSPV). This is the first report of a patient with congenital pulmonary stenosis with AUSPV. As there was no pulmonary hypertension at diagnosis, the patient was followed up without treatment.

Keywords: congenital pulmonary stenosis, anomalous unilateral single pulmonary vein

先天性肺静脈狭窄ならびに閉鎖症は極めてまれな疾患である．学校検診での胸部単純写真の異常陰影を主訴に来院し，心臓カテーテル検査をはじめとする各検査によって先天性肺静脈狭窄症ならびに閉鎖症の診断に至った 1 例を経験した．右上肺静脈は左房へ開口せず，拡張し蛇行しながら右下肺静脈と合流し，anomalous unilateral single pulmonary vein（AUSPV）が認められた．先天性肺静脈狭窄症と AUSPV を合併した報告は今までなく本症例が初報告となる．左右肺血流不均衡は認めるものの，肺高血圧の合併はなく無治療で経過観察を行っている．

はじめに

先天性肺静脈狭窄症，ならびに anomalous unilateral single pulmonary vein（AUSPV）は非常に稀な疾患とされている[1,2]．前者は予後不良の場合もあり積極的な治療介入を推奨する報告もあるが[3]，後者は死亡例の報告はなく無治療での長期生存例も認められる[4]．

今回，われわれは無症状で経過し，学校健診で偶然発見された両者を合併した 16 歳女児例を経験した．両者の合併は今まで報告がなく今回が初報告となり，若干の文献的考察を加え報告する．

症　例

症例：16 歳，女児

主訴：胸部単純写真の異常陰影の精査

既往歴：在胎 34 週 2 日，1,689 g で胎児発育不全にて帝王切開で出生した．出生当日に先天性空腸閉鎖症に対して，人工肛門造設術を施行．生後 1 か月時に動

2019 年 9 月 24 日受付，2019 年 11 月 19 日受理

著者連絡先：〒273–8588 千葉県船橋市金杉 1 丁目 21 番 1 号　船橋市立医療センター小児科　河内　遼

doi: 10.9794/jspccs.36.152

© 2020 Japanese Society of Pediatric Cardiology and Cardiac Surgery

脈管開存症に対して結紮術を施行した．この際に造影CTなどの検査は施行していない．胸部単純写真の撮影歴はあったが，異常を指摘されたことはなかった．2歳時に当地へ転居し，6歳以降は社会的事情により医療機関の受診を自己中断していた．精神運動発達遅滞があり，独歩は可能で日常生活は自立しているが，特別支援学校に通学している．

家族歴：特記すべきことなし．

現病歴：16歳時に学校検診の際に施行した胸部単純写真にて，右肺門部の腫瘤影を認め，当科紹介となった．

入院時現症：身長144.3 cm（−2.6*SD*），体重30.9 kg（−2.8*SD*），血圧104/64 mmHg，脈拍74回/分，経皮酸素飽和度100％（room air），呼吸数16回/分，胸部聴診上，II音の亢進は認めず心雑音も認めなかった．腹部は平坦で，肝臓を触知せず．下肢に浮腫はなかった．

検査所見

胸部単純写真：心胸郭比45％，右肺門部に腫瘤状陰影を認めた（Fig. 1）．

心電図：洞調律，心拍65回/分，右房負荷や右室負荷所見は認めなかった．

心エコー検査：四腔断面像のバランスは良好で，短軸断面像で心室中隔形態は正常であった．三尖弁逆流速度はV max 2.3 m/sであった．両側の肺静脈は左右1本ずつしか同定ができず，右肺静脈の血流パターンは正常であったが，左肺静脈は左房流入速度がV max 1.4 m/sで，血流パターンは連続性であった．コントラストエコーは陰性だった．

造影CT検査：右肺低形成は見られず．左側肺動脈は細く，左側肺静脈は低形成であった．右上肺静脈は左房へ開口せず，拡張し蛇行しながら右下肺静脈と合流した．蛇行した血管と右下肺静脈との合流部で明らかな形態的狭窄は認めなかった（Fig. 2）．

肺血流シンチグラフィ：左右血流比は15/85であった．右下肺野に血流は集中し，同部位の血流は全肺野の55％であった（Fig. 3）．

心臓カテーテル検査：体血圧85/52（平均65）mmHg，主肺動脈圧22/10（平均15）mmHg，右上肺動脈22/10（平均16）mmHg，右上肺動脈楔入圧＝平均11 mmHg，右下肺動脈22/10（平均15）mmHg，右下肺動脈楔入圧＝平均5 mmHg，左上肺動脈22/10（平均16）mmHg，左上肺動脈楔入圧＝平均13 mmHg，左下肺動脈20/8（平均15）mmHg，左下肺動脈楔入圧＝平均13 mmHgと右下肺動脈楔入圧以外で上昇を認めた．選択的右肺動脈造影による肺静脈相では，右上肺静脈は左房との交通がなく，還流静脈が拡張し蛇行しながら右下肺静脈と合流し左房に還流した（Fig. 4）．

選択的左肺動脈造影では造影剤の多くが右肺動脈へと流れ，また肺静脈相にて左上肺静脈と左下肺静脈が

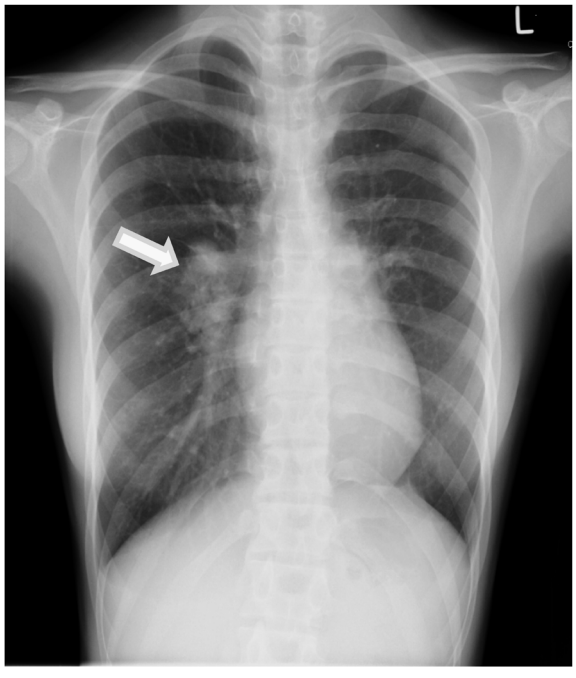

Fig. 1　Chest X-ray photograph
A tumor-like shadow on right lung hilar region (arrow). It is similar to the shadow in school examination.

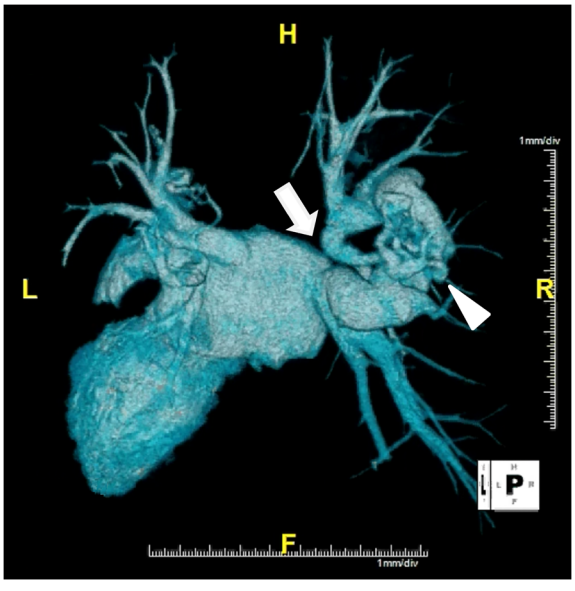

Fig. 2　Contrast-enhanced 3D-CT
Right upper pulmonary vein atresia (arrow) with a dilated tortuous vascular shadow (arrowhead).

© 2020 Japanese Society of Pediatric Cardiology and Cardiac Surgery

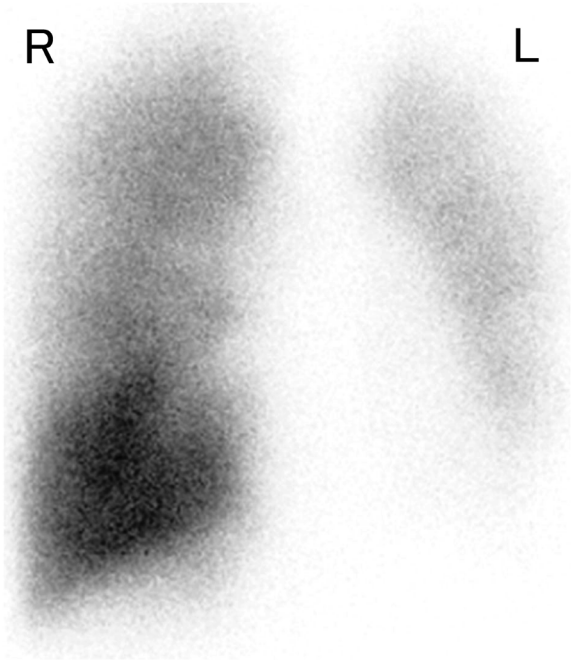

Fig. 3 The lung ^{99m}Tc perfusion scan
Diffusely decreased uptake in the left lung and the right upper lobe. left to right ratio is 15 to 85.

Fig. 4 Right pulmonary arteriography levophase (DSA)
Right upper pulmonary vein atresia (white arrow). A dilated tortuous vascular shadow (white arrowhead). Right lower pulmonary vein (black arrow).

左房直前で合流してから左房へと開口し，開口部狭窄を認めた（Fig. 5）.

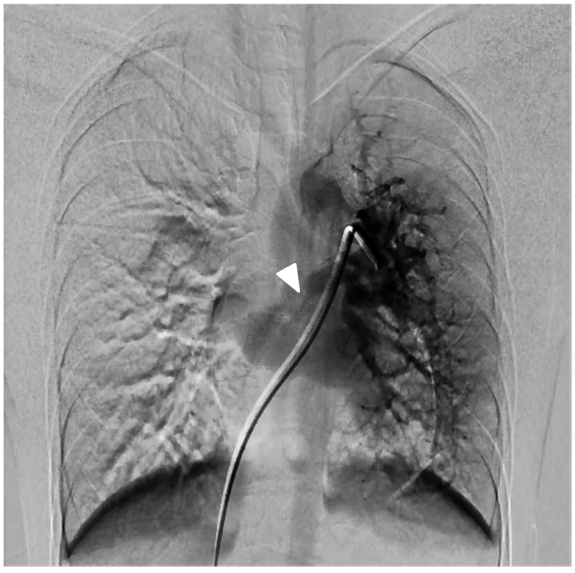

Fig. 5 Left pulmonary arteriography levophase (DSA)
Stenosis of the left venoatrial junction (arrowhead).

入院後経過

胸部単純写真上の異常陰影に関して，当初は肺動静脈瘻を疑ったが，コントラストエコーや造影 CT 検査の所見からは否定的であった．肺動脈造影によって，拡張し蛇行しながら右下肺静脈と合流し左房へ直接還流しない血管であることがわかった．鑑別疾患として肺静脈瘤が考えられたが，本症例では限局性の拡張ではなく直接左房には流入しないことから，この異常血管は AUSPV の拡張し蛇行した還流静脈であると診断した．右側 AUSPV と左側肺静脈狭窄を合併した症例であったが，無症状で肺高血圧を呈しておらず，保存的経過観察を続ける方針とした．初診から 1 年経過したが変化は認めていない．

考　察

本症例は，無症状で経過し，学校検診で施行した胸部単純写真で異常陰影を認めたため精査を行い，右 AUSPV，左肺静脈狭窄症の診断に至った．胸部単純写真上の異常陰影は，拡張，蛇行した右上肺静脈からの還流静脈であった．

本症例は，右側と左側とで異なる肺循環を呈しており，どちらも非常に稀な疾患である．本症例の左肺静脈は孤立性肺静脈狭窄症である．先天性肺静脈狭窄症の中で，肺静脈狭窄以外に心内奇形を伴わないものを孤立性肺静脈狭窄症と言い，非常に稀な疾患とされる[1,5]．わが国における報告を藤本らがまとめてお

り[1]，今までに16例の報告があった．乳児期に哺乳不良や呼吸障害で気づかれる例[6]や身体発育遅延や反復する喀血や呼吸器感染症で気づかれる例[5,7]が多いとされるが，成人例では本症例と同様に無症状で偶然発見された症例[8,9]も存在する．早期診断例（18か月未満），初回検査時に肺動脈圧が高い例（平均肺動脈圧＞33 mmHg），両側の肺静脈狭窄を有する例は特に予後不良とされる[3]．治療は，カテーテル治療か外科的治療であるが，肺静脈狭窄解除を行ったとしても再狭窄の頻度は高く，早期の段階で肺移植を考慮する疾患とされる．孤立性肺静脈狭窄症と同様に胎生期の肺静脈形成過程での異常として知られる孤立性片側肺静脈閉鎖は，無治療でも長期生存例の報告も散見される[10]．健側の肺循環が障害されたり，体肺側副血管の発達により左右短絡が増加するなどの所見[11]がなければ肺高血圧を来さずに予後が良好であると考えられる．

本症例の右肺静脈はAUSPVである．AUSPVは肺静脈異常の1つで，1968年にKozukaらが6歳女児の症例報告[12]を行って以降，確認できるだけで33例の報告があり，直近ではOdenthalらが症例をまとめている[2]．1つまたは2つの肺静脈が欠損し，拡張，蛇行した還流静脈が同側の肺静脈に合流する稀な疾患とされる．臨床上は無症状であり，本症例同様に胸部単純写真の異常陰影で発見されることが多く発見された年齢も多岐にわたる[2]．鑑別としてScimitar症候群や肺動静脈瘻などが挙げられるが，なかでも胸部単純写真にて所見が類似する肺静脈瘤との鑑別が重要となり，肺静脈瘤が静脈瘤破裂や塞栓症による死亡報告があるのに対して，AUSPVによる死亡例の報告はなく，24年間の経過観察を行ったが還流静脈に変化を認めなかったという報告もある[4]．肺静脈瘤の診断基準としてBartramらの診断基準[13]があり，両者の鑑別に役立つ．同基準は肺動脈造影において，1）動脈相において肺動脈の拡張を伴わない正常の肺動脈であること，2）肺動静脈短絡を認められないこと，3）静脈瘤より直接左房に流入すること，4）正常な肺静脈と比較して静脈瘤領域に造影剤の残留を認めること，5）静脈瘤の末梢の肺静脈は正常であることの5項目である．本症例では，拡張した肺静脈は左房には直接還流せずAUSPVの診断となった．

本症例は，初診時の心臓カテーテル検査で肺高血圧を認めなかった．3本以上の肺静脈狭窄を有する例では死亡率が90％以上という報告[14]もあるが，通常は一側肺循環が障害されたとしても肺動脈圧は上昇しない[15]とされており，本症例においても右側肺で代償できているものと考えられた．幸い肺炎などの呼吸器感染のエピソードがなく，無症状で今回偶然発見された．両者を合併した報告は検索した範囲では見られず，この報告が初めてのものとなる．後述する動脈管閉鎖術と肺静脈閉鎖の報告はあるものの，本症例においてはAUSPVも認めることから胎生期の肺静脈発生の過程での異常と考えられ，先天性のものと考えられた．上記のように複数の肺静脈が障害された場合の予後は非常に悪いが[14]，本症例では左側肺静脈の狭窄が比較的軽症であり，右側肺で血流の代償ができている状態と考えられた．

本症例では先天性腸閉鎖症や動脈管開存症の合併があった．21 trisomyに比較的見られる十二指腸閉鎖では先天性心疾患の合併を認めることがあるが，過去の報告では空腸閉鎖と肺静脈狭窄の合併例は認めなかった．動脈管開存症と肺静脈狭窄の合併例に関しては1例の報告[5]を認めた．本症例に関しては，手術当時の記載からは造影CTや血管造影などの検査は行っておらず，いつの時期に左肺静脈狭窄を来したかは不明ではある．しかし，AUSPVは発生過程での異常であることから左肺静脈狭窄に関しても胎生期の共通肺静脈と左房が結合する際の異常であった可能性が高いと考えられた．

本症例は精神運動発達遅滞も認めることから独歩は可能であるもののスポーツなどの激しい運動はせず，運動耐容能の低下などの症状を認めることなく経過した可能性もあるが，当院の検査時点では肺高血圧は認めず，喀血などの症状も呈さなかったため，左右肺血流不均衡の是正目的のみで治療介入を行うかが議論となった．前述のとおり，予後が良好とされるAUSPVに対しては経過観察の方針が妥当であると考えた．肺静脈狭窄症に対し本症例に関しては，年長児であり病側肺静脈の器質的変化により病変が不可逆的となっている可能性や，手術リスクも考慮し，治療介入は行わずに半年毎の外来経過観察の方針とした．初診後1年の時点では症状および胸部単純写真は変化なく経過している．精神運動発達遅滞から労作時の息切れなど自覚症状からの病態の変化に気づきづらいと考えられるが，日常生活動作の低下の有無や喀血などの症状に注意しながら外来での経過観察を継続している．

結　語

本症例は，無症状で経過し学校検診での胸部単純写真にて，右側のAUSPVの還流静脈が腫瘤状陰影として認められたために発見され，心臓カテーテル検査に

© 2020 Japanese Society of Pediatric Cardiology and Cardiac Surgery

て確定診断に至った．左右肺血流不均衡は認めるものの，呼吸器感染症の反復や喀血の既往はなく，肺高血圧も呈していないことから保存的経過観察としている．

利益相反

本稿について開示すべき利益相反（COI）はありません．

著者の貢献度

河内　遼：各種検査の実施，論文原稿の作成
東　浩二：各種検査の実施，解釈，論文の構想，批判的な推敲，原稿の最終承認
佐藤純一：検査結果の解釈，論文の構想，批判的な推敲，原稿の最終承認
中島弘道：検査結果の解釈，論文の構想，批判的な推敲，原稿の最終承認
青墳裕之：検査結果の解釈，論文の構想，批判的な推敲，原稿の最終承認

付　記

本論文の要旨を第 25 回日本小児肺循環研究会において発表した．

引用文献

1) 藤本義隆 , 小川　潔 , 河内文江 , ほか : 孤立性両側肺静脈狭窄の 1 乳児例 . 日小児循環器会誌 2014; **30**: 122–128
2) Odenthal C, Sarikwal A: Anomalous unilateral single pulmonary vein versus scimitar syndrome: Comparison of two paediatric cases and a review of the literature. J Med Imaging Radiat Oncol 2012; **56**: 247–254
3) Holt DB, Moller JH, Larson S, et al: Primary pulmonary vein stenosis. Am J Cardiol 2007; **99**: 568–572
4) Ben-Menachem Y, Kuroda A, Kyger ER 3rd, et al: The various forms of pulmonary varices. AJR Am J Roentgenol 1975; **125**: 881–889
5) 豊田泰幸 , 木村光裕 , 西野貴子 , ほか : 原因不明の喀血を繰り返す左肺静脈閉鎖の 1 治験例 . 日小児循環器会誌 2009; **25**: 146–149
6) 鈴木　浩 , 仁木敬夫 , 小田切徹州 , ほか : 先天性両側性肺静脈狭窄症の 3 例 . 日小児循環器会誌 2012; **28** Supple: 326
7) 高橋重裕 , 平久保由香 , 佐藤裕幸 , ほか : 肺静脈狭窄・閉鎖症に対して肺静脈狭窄解除術を施行した 1 例 . 日小児循環器会誌 2006; **22**: 670
8) 叶内　哲 , 星　俊子 , 清水裕次 , ほか : 成人の右上肺静脈狭窄の 1 例 . 日獨医報 2001; **46**: 326
9) Omasa M, Hasegawa S, Bando T, et al: A case of congenital pulmonary vein stenosis in an adult. Respiration 2004; **71**: 92–94
10) 長友雄作 , 宗内　淳 , 渡邊まみ江 , ほか : 孤立性片側肺静脈閉鎖症の 3 例 . 日小児循環器会誌 2017; **33**: 318–325
11) Sade RM, Freed MD, Matthew EC, et al: Stenosis of individual pulmonary veins: Review of the literature and report of a surgical case. J Thorac Cardiovasc Surg 1974; **67**: 953–962
12) Kozuka T, Nosaki T: A pulmonary vein anomaly: Unusual connection and tortuosity of the right lower lobe vein. Br J Radiol 1968; **41**: 232–234
13) Bartram C, Strickland B: Pulmonary varices. Br J Radiol 1971; **44**: 927–935
14) Song MK, Bae EJ, Jeong SI, et al: Clinical characterics and prognostic factors of primary pulmonary vein stenosis or atresia in children. Ann Thorac Surg 2013; **95**: 229–235
15) Sabiston DC, Durham NC, Wagner HN: The pathophysiology of pulmonary embolismRelationship to accurate diagnosis and choice of therapy. J Thorac Cardiovasc Surg 1965; **50**: 339–356