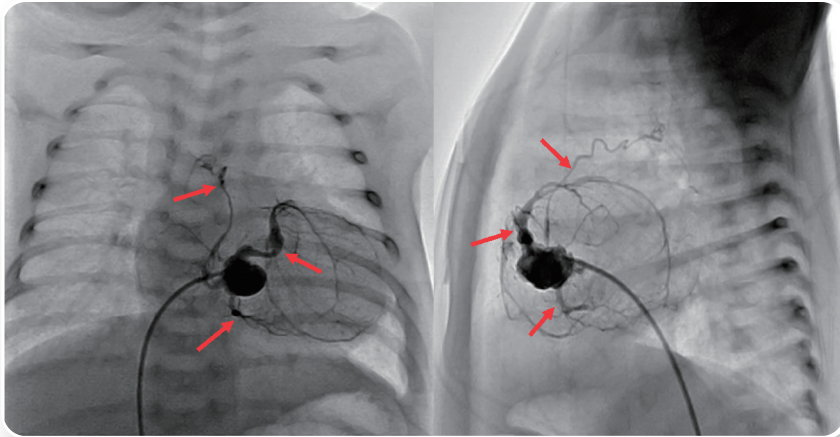


【表紙の画像】



全冠動脈孔閉鎖のため全ての冠動脈は右室造影で逆行性に造影されている純型肺動脈閉鎖症. (吉井公浩, 他: 全冠動脈孔閉鎖を伴う純型肺動脈閉鎖症に対する Ao-RV シャントの新たな治療戦略: Ao-RV シャントの有用性を類洞交通血流の変化で評価. Fig. 8 (p. 77))