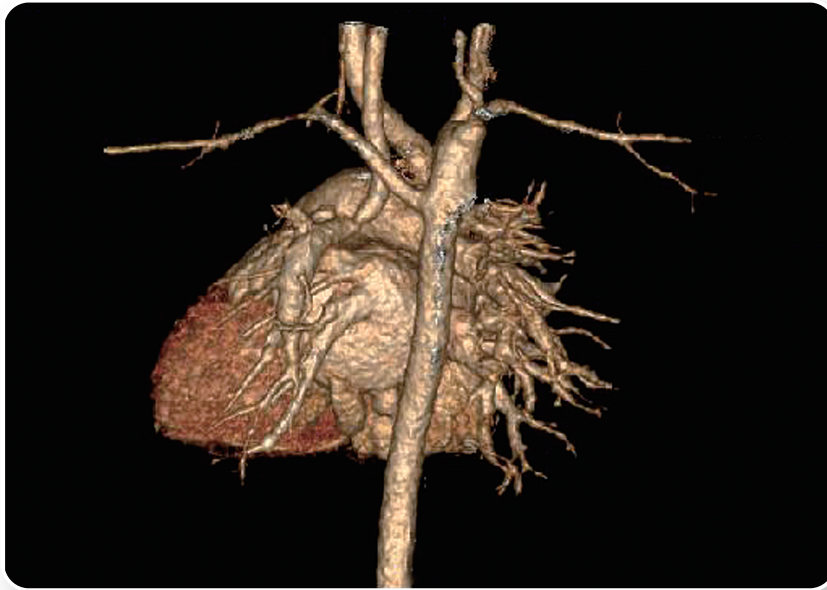


【表紙の画像】



背側からみた 3DCT. 右側頸部大動脈弓, 左鎖骨下動脈起始異常を認める. 頸部から下降して左肺動脈に接続する血管が原始的大動脈弓の遺残で, 狭窄部分が動脈管に相当する部位と考えられる.

ケースチャレンジ No.5

出題者: 小柳喬幸 (埼玉医科大学国際医療センター小児心臓科)

<http://jspccs.jp/publication/journal/case-challenge/>