Pediatric Cardiology and Cardiac Surgery 33(2): 135–139 (2017)

Review

【特集：日本小児循環器学会第 13 回教育セミナー】

房室弁の解剖：小児循環器疾患の診断と治療のための基礎知識

鈴木 章司 [1, 2]

[1] 山梨大学大学院総合研究部医学域外科学講座第 2

[2] 山梨大学医学部附属病院医療の質・安全管理室

Anatomy of the Atrioventricular Valves for Understanding Pediatric Cardiac Diseases

Shoji Suzuki[1, 2]

[1] Department of Surgery, University of Yamanashi, Yamanashi, Japan

[2] Hospital Safety Administration, University of Yamanashi Hospital, Yamanashi, Japan

Anatomical knowledge of atrioventricular valves is essential to enhance the quality of diagnosis and treatment of pediatric cardiac diseases. Basic structure and function of the mitral valve, which consists of two leaflets, annulus, chordae, and papillary muscles as well as their variations, should be properly recognized. In particular, dysplasia of the leaflets and abnormalities of subvalvar apparatus are frequently seen in congenital valvular diseases. Left circumflex coronary artery, coronary sinus, central fibrous body, and the aortic valve are located around the perimeter of the mitral valve. Basic structure of three leaflets, chordae, and papillary muscles of the tricuspid valve and its variations, which are occasionally seen in septal and anterior leaflets, should be recognized. Relationship to the aortic valve and the conduction system, including Koch's triangle and membranous septum, are also important anatomical points. Atrioventricular septal defect and Ebstein's anomaly are closely related to abnormalities of atrioventricular valves. Variations in common atrioventricular valve and anomalous location of the conduction system are particularly important for understanding atrioventricular septal defect. However, deformity and apical deviation of the septal and the posterior leaflets of the tricuspid valve, which may cause severe regurgitation, are pathognomonic in Ebstein's anomaly. Accordingly, the right ventricle varies in size and shape. In single ventricle with univentricular physiology, durability of the tricuspid valve in systemic circulation and regurgitation of the common atrioventricular valve are important issues that may influence prognosis.

Keywords: atrioventricular valve, anatomy, pediatric cardiology, congenital heart disease

房室弁の解剖知識は，小児循環器疾患の診断や治療の質を高める上で不可欠である．僧帽弁では，弁尖，弁輪，支持組織の構造と機能，また腱索や乳頭筋の変異を理解する．先天性僧帽弁膜症では，弁尖の異型性だけでなく，弁下組織にも異常を伴うことが多い．僧帽弁周囲にある左冠動脈回旋枝，冠状静脈洞，中心線維体，大動脈弁などとの関係も重要である．三尖弁では，弁尖，腱索，乳頭筋の構造，また中隔尖から前尖に多くみられる変異を理解する．三尖弁周囲にある大動脈弁，刺激伝導系（Koch 三角）や膜様部中隔との関係も重要である．代表的な房室弁異常を伴う疾患として，房室中隔欠損症とエプスタイン奇形がある．前者では共通房室弁の変異，正常とは異なる刺激伝導系など，後者では高度逆流をきたしうる中隔尖，後尖の変形や付着部の偏位，右室形態の多様性を理解する．単心室型疾患では，体循環を担う三尖弁の耐用性や共通房室弁の逆流が予後に影響する．

著者連絡先：〒409–3898 山梨県中央市下河東 1110　山梨大学大学院総合研究部医学域外科学講座第 2　鈴木章司

doi: 10.9794/jspccs.33.135

© 2017 Japanese Society of Pediatric Cardiology and Cardiac Surgery

背　景

小児循環器疾患の診断や治療において，房室弁の解剖知識が重要であることは言を俟たない．成人の弁膜症の多くが生来正常構造であった弁が様々な要因によって機能を失ったものであるのに対し，小児では先天性の形成異常を伴うことが多く，共通房室弁のように正常解剖にはみられない弁も存在する．また，治療にあたっては，年齢を考慮した弁の大きさ，将来の成長なども考慮しなければならず，ほかの心病変の合併や時にはフォンタン循環のような特殊な循環動態も考慮しなければならない．こうした特殊性が小児の房室弁疾患の治療を困難なものにしている．本稿では，正常房室弁の解剖を中心に小児循環器疾患の診断と治療のために必要な基礎的な事項を概説する．なお，図などについては，文末に示した成書，原著文献に多数掲載されているので，ご参照いただきたい．

房室弁の発生

生物学において，魚類は 1 心房 1 心室，両生類と爬虫類（ワニを除く）は 2 心房 1 心室，鳥類と哺乳類は 2 心房 2 心室の循環系をもつとされる．しかし，鳥類の右側房室弁は筋性であり，左右 2 つの膜性の房室弁と腱索など弁下組織を有するのは哺乳類だけである．

心大血管の発生は，胎生 20 日頃から始まり，原始心筒のルーピング（looping）などを経て，50 日頃までに完成する[1]．特に，房室弁の形成にかかわるのは，心内膜床の形成と，その後の浸食（undermining）である．その結果，筋性の連続が膜性の弁や線維性結合組織である腱索に変化する．この undermining の障害が疑われる所見が，先天性の弁膜症では時にみられる．

僧帽弁の解剖

僧帽弁（mitral valve）は左房と左室の間に位置し，機能は血液を一方向に流すことにある．僧帽弁の語源は，形状が類似するカトリック教会の司教などが典礼でかぶる冠，ミトラ（mitre）に由来するとされる．

左房のうち，内面平滑な後方の半分は肺静脈に，前方は原始心房に由来するが，境界に分界稜（crista terminalis）はない．これは，総肺静脈還流異常症の理解に役立つ事項である．左房側からみると，僧帽弁は二尖弁であり，大動脈弁に近い大きな台形の前尖（antero-medial, aortic, septal とも表される）と比較的小さな弁葉をもつ後尖（postero-lateral, mural とも表される）からなる．しかし，弁輪は前尖が約 1/3，後尖が約 2/3 を占めている．この点は房室中隔欠損症では全く異なることに注意する[2]．部分型房室中隔欠損症においても同様であり，単に「僧帽弁前尖に裂隙（cleft）がある」と表現することは，正常な僧帽弁の前尖に cleft があるかの如き誤解を生じうる．前尖と大動脈弁の間には線維性の連続がある（aorto-mitral curtain）．腱索付着側（rough zone）の辺縁は長く，2 つの弁尖の面積を合わせると弁口面積の約 2 倍あり[3]，僧帽弁は深い接合部（coaptation zone）をもつことになる．

僧帽弁の弁輪はサドル状であり，真の線維性弁輪は後方にのみ存在する．弁輪は弁尖のヒンジ部の少し外側にあり，いわば潜った状態にある[3]．そのため，左房側からは直視できない．これは外科医が弁輪縫縮術を行う際に重要な事項である．弁輪は心周期に伴って変形し，拡張期は丸く，収縮期には前後径が短縮して腎臓型を呈する[4]．これは，3D 心エコーでの観察時に必要な知識である．小児の正常弁輪径に関しては様々な報告があるが，剖検，血管造影，超音波検査など，計測方法により若干異なる[2,5]．一般に僧帽弁輪径は三尖弁輪径より少し小さい．

弁の支持組織である腱索は，2 つの乳頭筋から 4〜12 本ずつ立ち上がり，僧帽弁付着側では 12〜80 本となる．弁葉の中央部の左右から乳頭筋へ向かう脚部腱索（strut または main chordae）のほか，para-medial, para-commissural, commissural などと表される腱索群がある[3]．交連部は短い腱索により扇状を呈する[6]．腱索は弁尖側の付着部位によって分類されることもある．すなわち，乳頭筋から弁葉の接合縁に向かう一次腱索群（marginal または primary），乳頭筋から弁葉の左室面に向かう二次腱索群（intermediary または secondary），乳頭筋や左室内面の肉柱から弁輪近くに向かう基部腱索群（basal または tertiary）である[3]．特に後尖の弁輪寄りには basal zone がみられる．前尖，後尖ともに腱索を支持するのは，左右 2 つの乳頭筋（antero-lateral と postero-medial）である．後方では複数あることもあり，乳頭筋群（bellies）とも表現される．前方乳頭筋の血行が dual supply で比較的富むのに対し，後方は single supply であるため虚血性僧帽弁閉鎖不全をきたしやすい．乳頭筋には様々な形態変異がある[7]．特に単一乳頭筋の場合は，パラシュート僧帽弁（parachute mitral valve）と呼ばれ[3]，僧帽弁形成術が困難な症例が多い．実臨床で左室側から僧帽弁や弁下組織を詳細に観察する機会は多くないが，バチスタ手術時に僧帽弁形成術（Alfieri

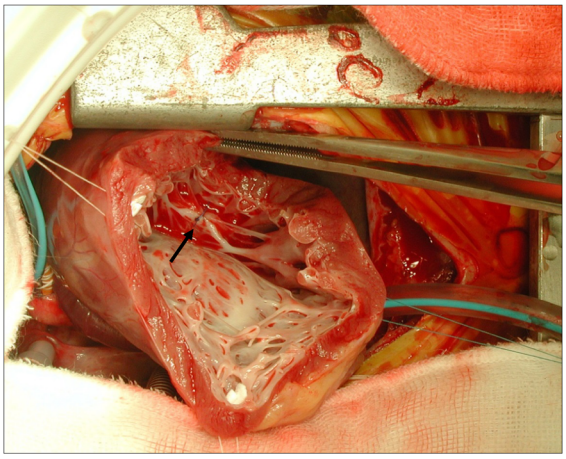

Fig. 1　Left ventricular view of the mitral valve

The ventricular aspect of the mitral valve is infrequently seen during surgery. This photo was taken at Batista operation for a 2-year-old boy in critical condition with dilated cardiomyopathy. A stitch for Alfieri's valvuloplasty (black arrow) was placed at the midpoint of the leaflets of the mitral valve.

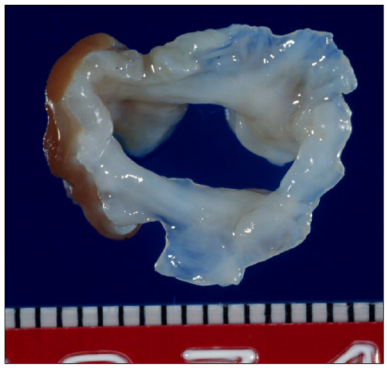

Fig. 2　Congenital mitral stenosis

This dysplastic mitral valve was resected during mitral valve replacement procedure for a 3-month-old girl who presented with severe heart failure due to congenital mitral stenosis. The leaflet was dysplastic and the annulus was smaller. The subvalvar apparatus suggested developmental anomaly as the undermining process.

法など）を併施する際には，左室側からの解剖知識も必要である（Fig. 1）．

臨床では segmental classification がしばしば用いられる．後尖の形態は scalloped と表現されるが，これを P1～P3 に分け，対応する前尖を A1～A3 と表する[3]．

乳児期に発症する重症な先天性僧帽弁狭窄症では，弁尖の異型性が強く，弁輪も小さめであることが多い．単なる弁尖の癒合による狭窄ではないことに留意する．弁葉が直接乳頭筋に付着するなど弁下組織の undermining の異常が示唆される場合もある（Fig. 2）．

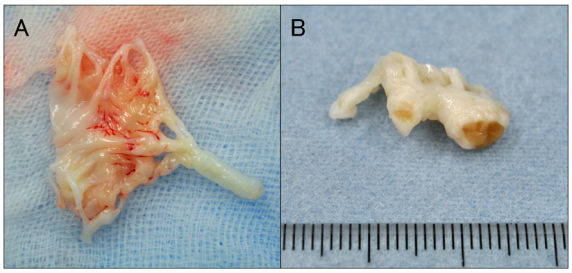

Fig. 3　Congenital mitral regurgitation

A: The anterior leaflet of the mitral valve, which was resected at surgery in a 3-year-old boy with congenital mitral regurgitation, shows a markedly thickened leaflet with a stout strut chorda resembling a pillar. This patient had undergone mitral valvuloplasty several months prior to the surgery. However, he needed a redo surgery due to hemolytic anemia and, subsequently, a valve replacement was done.

B: The anterior leaflet of an 8-month-old girl with congenital mitral regurgitation shows muscle bundles in the strut chordae.

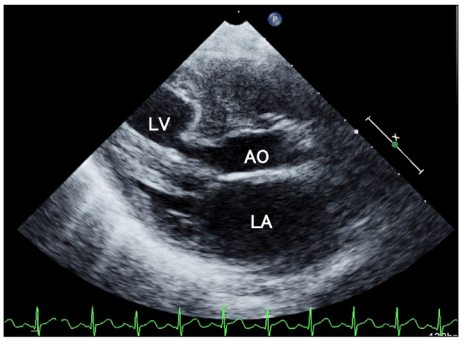

Fig. 4　Left ventricular outflow obstruction in hypertrophic obstructive cardiomyopathy

A 6-month-old girl with localized hypertrophic obstructive cardiomyopathy and congenital mitral regurgitation presented with cardiogenic shock. This long-axis echo view shows significant obstruction in the mid-portion of the left ventricular outflow. As the anterior leaflet of the mitral valve is situated between the inflow and outflow of the left ventricle, mitral valve replacement was considered as a surgical option to relieve obstruction.

LA: left atrium; LV: left ventricle; AO: ascending aorta

一方，先天性僧帽弁閉鎖不全症においても，早期発症例では，弁尖の強い異型性，肥厚がしばしばみられる（Fig. 3）．肥厚した腱索の弁葉左室面への付着，一側乳頭筋の過形成や低形成を伴うこともある．僧帽弁

© 2017 Japanese Society of Pediatric Cardiology and Cardiac Surgery

閉鎖不全の場合には二次的な弁輪拡大を伴うことが多いが，縫縮術を行う場合には成長を考慮する必要があり，成人のような rigid ring を用いた術式は選択肢とはならない．

僧帽弁の解剖に関連して，左室流出路には筋性のトンネル部がなく，前尖が左室の inflow と outflow の間に存在することも重要である．したがって，僧帽弁置換術が左室流出路狭窄解除の選択肢となることもある（Fig. 4）．

僧帽弁周囲の解剖

大動脈弁，僧帽弁，三尖弁には中心線維体を介する連続性が存在する．一方，肺動脈弁とは連続性はない．右線維三角（rt. fibrous trigone）は中心線維体を形成し，僧帽弁輪，無冠尖下の左室大動脈接合部，膜性中隔に接する．この部位を刺激伝導系が通る．左線維三角（lt. fibrous trigone）は前方にあり，左室大動脈接合部と僧帽弁輪に囲まれた領域である[6]．

僧帽弁輪を外科的に拡大することはできない．僧帽弁手術時に損傷しないよう特に注意すべきなのは，左冠動脈回旋枝，冠状静脈洞，ヒス束および右線維三角である．一方，大動脈弁輪には切開して安全に拡大できる方向があり，弁輪拡大の術式として，Konno-Rastan 法，Nicks 法，Manouguian 法，Yamaguchi 法などがある[5]．

左上大静脈遺残（両側上大静脈）の症例では，著しく拡張した冠状静脈洞が僧帽弁側に張り出すことがある．そのため，左上大静脈遺残を伴う心房中隔欠損症は，左右シャントが増大して早期に発症しやすく，左室も小さいことが知られている[8]．

三尖弁の解剖

三尖弁の弁尖は相対的な位置によって，前尖（anterior），中隔尖（septal），後尖（posterior）と呼ばれる．弁尖，腱索ともに僧帽弁より薄い傾向がある．前尖が最大である．中隔尖から前尖にかけては変異が多く，しばしば切痕がみられるが，腱索の付き方から交連とはみなされない．膜性部の心室中隔欠損症（VSD: ventricular septal defect）では，ジェットがあたる影響で二次的な変化を伴うことが多い．正常な三尖弁は同一平面にはなく，波状を呈する[3]．

三尖弁の乳頭筋のうち，前乳頭筋（anterior）は最大で，右室前壁のやや心尖寄りから起始する．後乳頭筋（posterior）は 1〜3 個あり，中隔乳頭筋（septal）は小さく，多数あるのが一般的である．このうち，Y 字型の中隔縁柱（trabecular septomarginalis）の後脚から起始し，前尖と中隔尖の交連部を支持する内側乳頭筋（medial papillary muscle）は，膜性部型 VSD 閉鎖時の指標として重要である[2,9]．

三尖弁周囲・刺激伝導系の解剖

三尖弁周囲において外科的に重要なのは刺激伝導系である．冠状静脈洞，tendon of Todaro，中隔尖付着部で構成される Koch 三角（Triangle of Koch）内に房室結節があることを理解する[2,9]．膜様部（中隔）は左室流出路と右房・右室の間にある線維性中隔であり，三尖弁は僧帽弁より少し低位にあるため[10]，左室右房交通症という疾患が起こりうる．膜性部型 VSD の後下縁や心臓型総肺静脈還流異常症（IIA 型）の下縁では，刺激伝導系の損傷を避けたパッチ縫合ラインを選択しなければならない．

右房内の構造は胎児循環に密接に関連している．胎生期には酸素の多い血液が卵円孔（後の卵円窩）に導かれ，胎生期後半に脳は急速に発達する．左心低形成症候群では脳血流が逆行性となるが，こうした重症心疾患では在胎週数に比して脳の発達が遅れるとの報告もあり[11]，治療戦略上の論点の一つとなっている．

房室弁異常を伴う疾患（房室中隔欠損症とエプスタイン奇形）

房室中隔欠損症（AVSD: atrio-ventricular septal defect）は，心内膜床の形成癒合不全による疾患である．本症では房室弁の高さは同一面にあり，単一房室口となっている．心房中隔の一次孔欠損と VSD があるため，4 つの心腔間で血液が流れうる．21-trisomy に多くみられ，ファロー四徴症の合併や，心室の低形成を伴う症例（unbalanced AVSD）もある．

大動脈は前上方に位置し（unwedged position），その結果，左室の inlet と outlet の長さが変わって，左室流出路は細長くなる（gooseneck）．心室中隔上部はスプーンですくい取ったような形態となる（scooping）．房室結節は Koch 三角ではなく，nodal triangle 内にあり，伝導路が長いため I 度 AV ブロックを呈する．unroofed coronary sinus を伴うこともあり，外科医は刺激伝導系の位置に注意を払わなければならない．

房室中隔欠損症では，もともと 5 枚の弁からなる共通房室弁に多くの変異（variation）がみられる[12]．

VSD のない部分型房室中隔欠損症では 2 つの房室弁が存在するが，ほかの基本形態は同じであることに注意する．本症は共通房室弁の形態に variation が多い疾患であるが，臨床では Rastelli 分類が広く用いられている．A 型は約 60％を占め，bridging leaflets は左室上にあり腱索は心室中隔 crest に付く．B 型は少数で，bridging leaflets は少し右室側に入り，腱索は心室中隔下部または心尖にある円錐部乳頭筋に付く．C 型は約 35％を占め，特に 21-trisomy に多い．bridging leaflets は右室上に跨り，腱索は心室中隔ではなく，前乳頭筋へ付く（free floating）．

エプスタイン（Ebstein）奇形は，三尖弁（特に中隔尖，後尖）の変形と付着部の右室側への偏位を特徴とする疾患で，胎生期の undermining の異常と考えられている．偏位した弁尖は心室壁に癒着しており（plastering），右室の一部は右房化（atrialized）している [1]．偏位していない前尖は大きく帆状となる．本症ではしばしば弁逆流が問題となる．また，機能的右室が小さい場合や肺動脈弁狭窄を伴う場合もあり，さらに房室副伝導路の残存（Wolf-Parkinson-White 症候群）を伴うこともある．

このように多様な形態異常をとることから [2]，重症度も様々である．多くの形成術が行われてきたが，現在の代表的な修復法として Cone 手術がある [13]．また，単心室型疾患に準じてフォンタン型手術を目指す症例も含まれる．

単心室型疾患と房室弁

単心室症の房室結合には 4 つのタイプ（double inlet, tricuspid atresia, mitral atresia, common atrioventricular valve）がある [12]．特に，共通房室弁にみられる逆流，体循環を担う三尖弁の耐用性は予後に影響する．実際には unbalanced AVSD もフォンタン型手術の対象となることから，その場合にも房室弁逆流の問題が生じる．近年では edge to edge 法 [14] や bivalvation 法 [15, 16] などの形成術が行われており，単心室症における房室弁の解剖については，これらの外科論文が参考となる．

結　語

僧帽弁と三尖弁の解剖では，弁尖，弁輪，支持組織（腱索，乳頭筋）の構造と機能，また腱索や乳頭筋の形態変異を理解することが重要である．房室弁周囲の解剖や刺激伝導系に関する知識も整理しておく必要がある．また，房室弁異常が関与する代表的疾患として，房室中隔欠損症とエプスタイン奇形がある．こうした房室弁の解剖を詳細に理解することが，小児循環器疾患の診断や治療の質を高めることにつながる．

利益相反

本稿に関連し開示すべき利益相反（COI）はない．

引用文献

1) 山岸敬幸，白石　公：先天性心疾患を理解するための臨床心臓発生学．第 1 版，東京，メジカルビュー社，2007
2) Kouchoukos NT, Blackstone EH, Hanley FL, et al: Kirklin/Barratt-Boyes Cardiac Surgery. 4th Edition, Philadelphia, Elsevier Saunders, 2013
3) Carpentier A, Adams DH, Filsouri F: Reconstructive Valve Surgery. Maryland Heights, Saunders Elsevier, 2010
4) Drake RL, Vogl AW, Mitchell AWM: グレイ解剖学．原著第 3 版，東京，エルゼビア・ジャパン，2016
5) 安井久喬，角　秀秋，益田宗孝：先天性心疾患手術書．東京，メジカルビュー社，2003
6) Wilcox BR, Cook AC, Anderson RH: Surgical Anatomy of the Heart. 3rd Edition, Cambridge, Cambridge University Press, 2004
7) Victor S, Nayak VM: Variations in the papillary muscles of the normal mitral valve and their surgical relevance. J Card Surg 1995; **10**: 597–607
8) 能登信孝，総崎直樹，石川司朗，ほか：乳幼児期早期に根治術を施行した二次孔心房中隔欠損症（ASD）の臨床的検討—左上大静脈遺残（LSVC）の合併例を中心に—．日小児循環器会誌 1991; **6**: 521–526
9) 黒澤博身：心臓外科の刺激伝導系．東京，医学書院，2013
10) 黒澤博身，アントン・E・ベッカー：刺激伝導系—先天性心疾患の外科アトラス—．東京，シュプリンガー・フェアラーク東京，1987
11) Licht DJ, Shera DM, Clancy RR, et al: Brain maturation is delayed in infants with complex congenital heart defects. J Thorac Cardiovasc Surg 2009; **137**: 529–537
12) Allen HD, Driscoll DJ, Shaddy RE, et al: Moss and Adams'Heart Disease in Infants, Children, and Adolescents including the Fetus and Young Adults. 8th Edition, Philadelphia, Lippincott Williams & Wilkins, 2013
13) da Silva JP, Baumgratz JF, da Fonseca L, et al: The cone reconstruction of the tricuspid valve in Ebstein's anomaly. The operation: Early and midterm results. J Thorac Cardiovasc Surg 2007; **133**: 215–223
14) Ando M, Takahashi Y: Edge-to-edge repair of common atrioventricular or tricuspid valve in patients with functionally single ventricle. Ann Thorac Surg 2007; **84**: 1571–1577
15) Van Son JAM, Walther T, Mohr FW: Patch augmentation of regurgitant common atrioventricular valve in univentricular physiology. Ann Thorac Surg 1997; **64**: 508–510
16) Konstantinov IE, Sugimoto K, Brizard CP, et al: Single ventricle: Repair of atrioventricular valve using the bridging technique. Multimedia Manual Cardio-Thorac Surg 2015, published online

© 2017 Japanese Society of Pediatric Cardiology and Cardiac Surgery