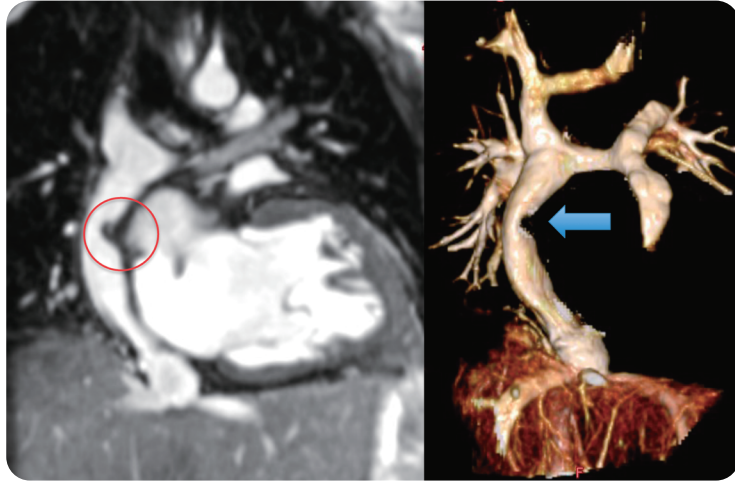


【表紙の画像】



TCPC 術後若年成人の非造影 3D MRA. 心外導管内部, 小弯側に血栓形成を疑う低信号を認める.

石川友一：心臓 MRI. Fig. 9 (p. 298)