症例報告

川崎病冠動脈病変の血管壁評価における MR coronary vessel wall imaging と光干渉断層法の比較

真田 和哉[1)]，田原 昌博[1)]，新田 哲也[1)]，下薗 彩子[1)]，
佐藤 友保[2)]，野中 春輝[2)]，石川 優子[2)]
[1)] あかね会土谷総合病院小児科
[2)] あかね会土谷総合病院放射線科

Vessel Wall Evaluations of Coronary Arterial Lesions in Kawasaki Disease: Comparison of Magnetic Resonance Imaging and Optical Coherence Tomography Findings

Kazuya Sanada[1)], Masahiro Tahara[1)], Tetsuya Nitta[1)], Saiko Shimozono[1)],
Tomoyasu Sato[2)], Haruki Nonaka[2)], and Yuko Ishikawa[2)]
[1)] Department of Pediatrics, Tsuchiya General Hospital, Hiroshima, Japan
[2)] Department of Radiology, Tsuchiya General Hospital, Hiroshima, Japan

Evaluation of the coronary arterial intima is important in the follow-up of coronary arterial lesions complicated by Kawasaki disease (KD). We evaluated the lesions in four cases of KD using optical coherence tomography (OCT), which can show vessel wall thickness on magnetic resonance imaging (MRI) of the coronary vessel wall using the black blood method (BB). All cases showed intimal thickening on OCT at areas of thickened vessel wall using BB. Although vessel wall thickening was detected as iso-intensity with BB, OCT showed various histological features of the intima at these lesions. We revealed that intimal thickening is evaluable using BB compared with OCT findings. MRI of coronary vessel walls with BB may be useful in screening for intimal thickening of coronary arterial lesions complicated with KD.

Keywords: Kawasaki disease, magnetic resonance coronary angiography, black blood method, coronary arterial wall thickness, optical coherence tomography

川崎病冠動脈病変後遺症における血管内膜の評価は重要である．Black blood（BB）法を用いた magnetic resonance coronary vessel wall imaging で血管壁肥厚を指摘された川崎病冠動脈病変合併症例 4 例に対し，光干渉断層法（optical coherence tomography: OCT）を用いて，血管内膜病変の観察を行った．全症例において BB 法で血管壁肥厚が存在した部位に一致して，OCT で内膜肥厚を認めた．BB 法で均一に描出された血管壁には OCT で様々な病変を認めた．BB 法と OCT の比較で，BB 法で血管内膜肥厚の存在が評価可能なことが示唆された．BB 法は川崎病冠動脈病変における血管内膜病変のスクリーニングに有用であると考えた．

はじめに

川崎病冠動脈病変後遺症の遠隔期において血管内膜病変が存在し，その評価に black blood（BB）法を用いた magnetic resonance（MR）coronary vessel wall imaging が有用であると言われている[1–3)]．しかし，BB 法で血管壁肥厚を指摘された病変に対し，光干渉断層法（optical coherence tomography: OCT）で内

2015 年 11 月 2 日受付，2016 年 3 月 15 日受理
著者連絡先：〒730–8655 広島県広島市中区中島町 3–30　あかね会土谷総合病院　真田和哉
doi: 10.9794/jspccs.32.223

© 2016 Japanese Society of Pediatric Cardiology and Cardiac Surgery

膜病変の詳細な評価を行った報告はない．我々は川崎病冠動脈瘤合併症例 4 例の冠動脈の血管壁を BB 法と OCT で評価し，比較検討を行った．

画像検査の撮像方法

Magnetic resonance imaging（MRI）装置は Phillips 社製 Intera 1.5T Achieva を使用し，MR coronary angiography（MRCA）と BB 法を用いた MR coronary vessel wall imaging を撮像した．BB 法の撮像方法は T1 BB Turbo field echo（TFE）に脂肪抑制（spectral presaturation with inversion recovery: SPIR 法）を併用し，収集法は spiral sequence を使用できないため，low high 法を使用した．OCT は ST. JUDE MEDICAL 社製 ILUMIEN OCT Imaging System を使用し，6Fr シースを挿入し，ガイディングカテーテルは同社製 Dragonfly JP Imaging Catheter を使用した．

症　例

症例 1

症例：11 歳男性

現病歴：6 歳時に川崎病を発症し初回治療のガンマグロブリン大量療法（IVIg）2 g/kg に反応なく，IVIg 1 g/kg の追加投与を行った．発症 1 か月後に施行した MRCA で右冠動脈 segment 2 に最大径 4.5 mm の冠動脈瘤を認めた．7 歳時，9 歳時に施行した MRCA では冠動脈瘤は不変だった．

画像検査所見：11 歳時に施行した MRCA で segment 2 の瘤内に隔壁様の構造物を認め，BB 法では瘤部に全周性の血管壁肥厚を認めた．OCT では全周性に内膜の線維性肥厚を認めた．石灰化や血栓は認めなかった．MRCA で認めた隔壁様構造物の部分には内膜の剥離を認めた（Fig. 1）．

症例 2

症例：8 歳男性

現病歴：生後 3 か月時に川崎病を発症し，初回治療

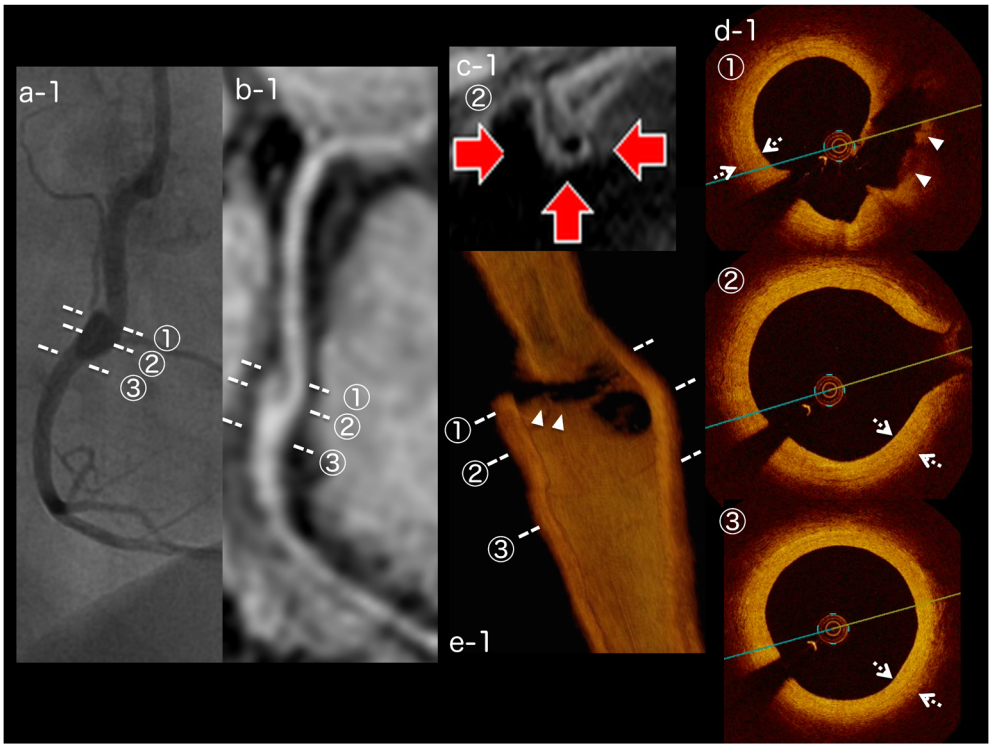

Fig. 1　Image findings for Case 1

Cross-section imaging with the number correspond with the dotted line of the same number . On coronary angiography, the maximum diameter of the aneurysm (segment 2) is 4.5 mm (a-1), and the aneurysm is in the form of a slit on magnetic resonance coronary angiography (b-1). Vessel wall imaging shows thickening at the aneurysm (c-1, arrows). On optical coherence tomography imaging (d-1, e-1), the slit-like aneurysm has separation of the intima (closed triangles), and the intima of this aneurysm is hyperplastic with fibrosis (dashed arrows).

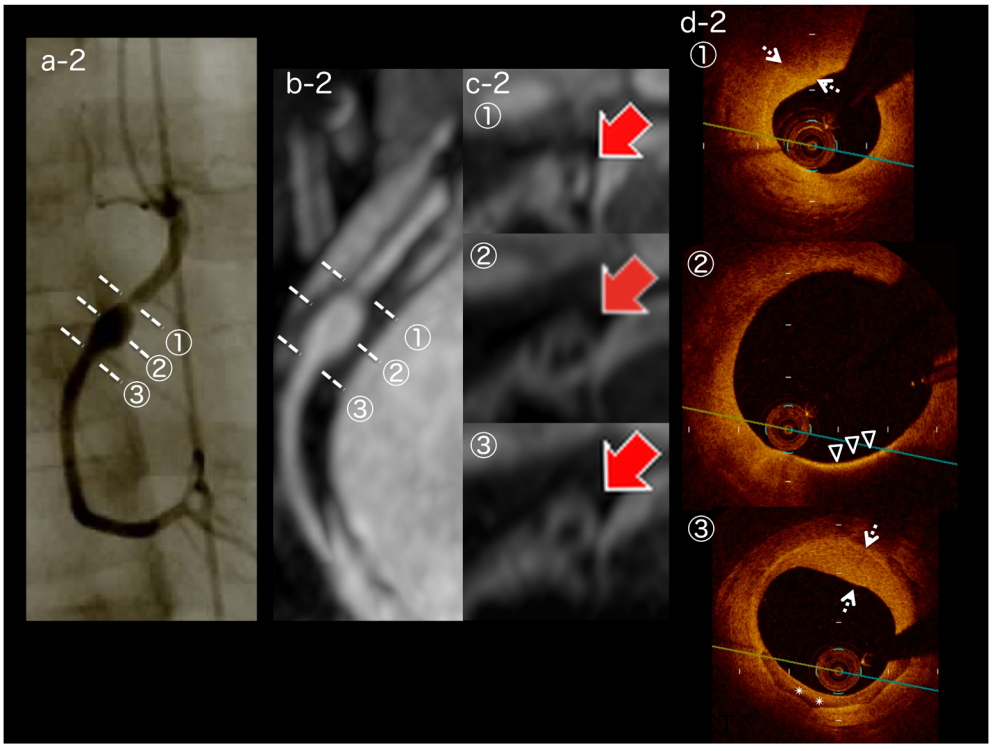

Fig. 2　Image findings for Case 2

On coronary angiography and magnetic resonance coronary angiography, the maximum diameter of the aneurysm (segment 2) is 5.4 mm, and the proximal part of the aneurysm shows localized stenosis (a-2, b-2). Vessel wall imaging shows thickening at all parts of the aneurysm (c-2, arrows). On optical coherence tomography imaging (d-2), intimal thickening with fibrosis (dashed arrows), a lipid-laden intima (open triangles), and calcified intima (asterisks) are evident.

の IVIg 2 g/kg に反応なく，追加治療で IVIg 2 g/kg×2 回，methylprednisolone pulse 療法，ulinastatin 投与を行った．右冠動脈 segment 2 に最大径 5.6 mm，左冠動脈前下行枝 segment 6 に最大径 5.6 mm の冠動脈瘤が残存した．その後 segment 6 の瘤は退縮した．3 歳時に施行した冠動脈造影（coronary angiography: CAG）で segment 2 の瘤入口部に 28％狭窄を認めた．8 歳時に労作時胸痛を認め，運動負荷心電図で一過性に II，III，aVf の ST 低下を認めた．

画像検査所見：8 歳時に施行した MRCA で segment 2 に最大径 5.1 mm の冠動脈瘤を認め，入口部は 2.2 mm と狭小化していた．BB 法では segment 2 の近位部から遠位部にかけて全周性に血管壁の肥厚を認めた．CAG で segment 2 の瘤入口部に 40％狭窄を認め，OCT では瘤全体に内膜の線維性肥厚を認めた．瘤の中央には一部，脂質に富んだ内膜が存在し，遠位部には半周性に内膜の石灰化を認めた．冠血流予備量比（fractional flow reserve: FFR）は 0.84 であり，インターベンションは行わなかった（Fig. 2）．

症例 3

症例：17 歳女性

現病歴：5 歳時に川崎病を発症し初回治療で IVIg 2 g/kg の投与を行った．発症 2 か月後に施行した CAG で左前下行枝 segment 6 に最大径 5.3 mm，segment 7 に最大径 3.0 mm の冠動脈瘤を認めた．9 歳時に施行した CAG で segment 6 に最大径 6.2 mm の冠動脈瘤と瘤入口部に 25％狭窄を認め，segment 7 の瘤は退縮していた．その後 MRCA で経過観察し，病変の変化はなかった．

画像検査所見：17 歳時に施行した MRCA で segment 6 の瘤だった部分が狭窄し内腔不整となっており，BB 法では全周性に血管壁の肥厚を認めた．CAG では segment 6 に 50％狭窄を認め，OCT では segment 6 の狭窄部に内膜の線維性肥厚を認め，石灰化や中膜の剥離を伴っていた．狭窄部より近位側にも内膜の線維性肥厚と新生血管を認めた．FFR は 0.85〜0.94 であり，インターベンションは施行しなかった．

症例 4

症例：21 歳女性

© 2016 Japanese Society of Pediatric Cardiology and Cardiac Surgery

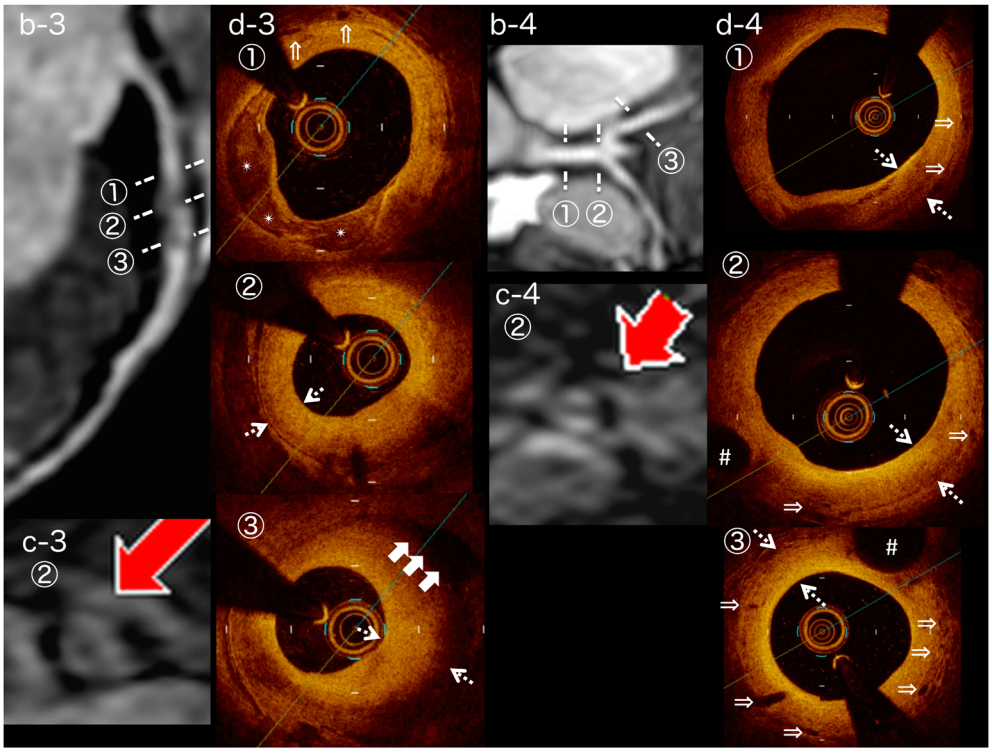

Fig. 3　Image findings for Cases 3 and 4

(Case 3) Localized stenosis is seen at segment 6. In vessel wall imaging, thickening is seen at the lesion (b-3, c-3). On the optical coherence tomography (OCT) image (d-3), intimal hyperplasia with fibrosis (arrows), calcification (asterisks), neovascularization (double arrows), and separation of the media (white arrows) are apparent. (Case 4) The aneurysm at the bifurcation of the left coronary artery has regressed. Upon vessel wall imaging, thickening is apparent at the lesion. This lesion shows intimal hyperplasia with fibrosis (d-4, arrows) and neovascularization (double arrows) on OCT. Side branches originate from the coronary artery (hash marks).

現病歴：1 歳時に川崎病を発症し初回治療の IVIg 200 mg/kg×5 日の投与に反応なく，追加治療で IVIg 500 mg/kg×3 日の投与を行った．右冠動脈 segment 1，左冠動脈主幹部 segment 5，前下行枝 segment 6 に冠動脈瘤を形成した．発症 3 か月後に施行した CAG で segment 5 に冠動脈瘤を認め，segment 1，6 の瘤退縮を認めた．15 歳時に施行した MRCA で segment 5 に最大径 4 mm の拡張を認め，BB 法で血管壁の肥厚を認めた．

画像検査所見：21 歳時に施行した CAG で右冠動脈，左冠動脈ともに瘤や狭窄はなかった．OCT では segment 1，segment 5，segment 6 に内膜の線維性肥厚を認め，segment 6 に内膜の血管新生を豊富に認めた（Fig. 3）．CAG 上退縮した瘤やその周囲では OCT で内膜肥厚を認めたが，急性期に正常だった冠動脈には OCT を施行した範囲で，内膜肥厚は認めなかった．一方，BB 法では解像度が低いため血管壁は均一に描出され，性状の評価はできなかった．

考　察

川崎病に対する急性期治療の進歩により，冠動脈後遺症の発生頻度は 2.6％と減少傾向であるが，新規患者数は増加傾向で冠動脈後遺症のある患者数は 2013 年～2014 年の 2 年間で 887 人と 2007 年から横ばいである [4]．Tsuda らは発症 100 日以内の初回 CAG で冠動脈瘤の径が 4 mm 以上だと，血管内超音波（intravascular ultrasound: IVUS）で内膜肥厚が認められたと報告している [5]．また，6 mm 以上だとリモデリングが強くなり，遠隔期に狭窄病変や石灰化を起こすとも報告している [6]．冠動脈後遺症の経過観察において，血管内膜の評価は重要である．近年，dual source computed tomography（DSCT）や BB 法を用いた内膜評価の報告が散見される [1–3, 7]．

BB 法は血流を無信号にし，プラークや内膜を描出する撮像法で，脂肪抑制を併用することで内膜肥厚の検討が可能と言われている [2]．OCT はカテーテルベースの冠動脈内画像診断法で近赤外線光の干渉によ

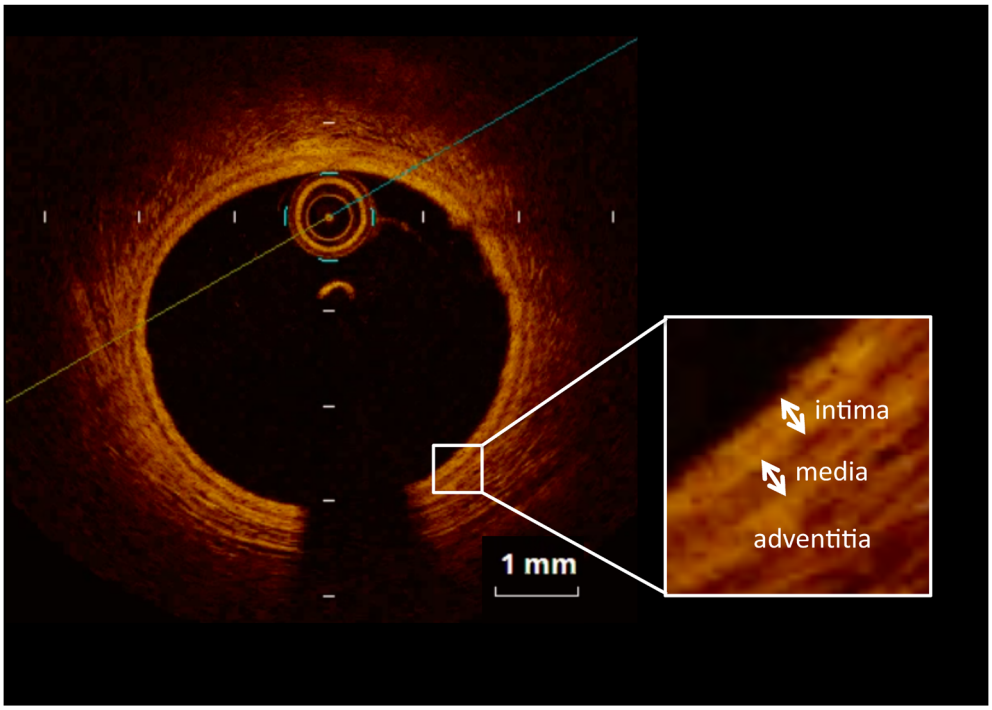

Fig. 4 Optical coherence tomography imaging of normal coronary artery (Case 3, segment 11)

Table 1 Summary of four cases

Case	Sex	Age (years)	Age at KD diagnosis years)	Initial therapy	Additional therapy	CAG			MRI (BB)	OCT	
						Lesions			Wall thickness (mm)	Intima thickness (mm)	Findings
1	M	11	6	IVIg 2 g/kg	IVIg 1 g/kg	RCA	#1	N	N/A	0.14–0.26	N
							#2	AN	2.20–2.79	0.24–0.67	IH, Fib, SI
						LCA		N	N/A	N/A	N/A
2	M	8	0	IVIg 2 g/kg	IVIg 2 g/kg*2, mPSL pulse, UTI	RCA	#1	N	N/A	0.41–0.52	IH, Fib, NV
							#2	AN, LS	2.74–6.47	0.18–0.75	IH, Fib, Cal, LI, NV
						LCA	#6	RA	N/A	N/A	N/A
3	F	17	5	IVIg 2 g/kg	none	RCA		N	N/A	N/A	N/A
						LCA	#5	N	N/A	0.23–0.38	IH, Fib
							#6	LS	2.72–6.74	0.52–1.71	IH, Fib, SM, Cal, NV
							#7	RA	N/A	0.19–1.05	IH, Fib, Cal
							#11	N	N/A	0.16–0.23	N
4	F	21	1	IVIg 200 mg/kg *5 day	IVIg 500 mg/kg *3 day	RCA	#1	RA	N/A	0.47–0.55	IH, Fib
							#2	N	N/A	0.07–0.10	N
						LCA	#5	AN	2.44	0.57–0.66	IH, Fib
							#6	RA	N/A	0.46–0.58	IH, Fib, NV
							#9	N	N/A	0.11–0.19	N

Vessel wall thickness of coronary artery lesions on black-blood magnetic resonance imaging was measured using the half-width of the signal level. M; male, F; female, KD; Kawasaki disease, IVIg; intravenous immunoglobulin, mPSL; methylpredonisolone, UTI; ulinastatin, RCA; right coronary artery, LCA; left coronary artery, CAG; coronary angiography, MRI; magnetic resonance imaging, BB; black blood method, OCT; optical coherence tomography, AN; aneurysm, N; normal coronary artery, LS; localized stenosis, RA; regressed aneurysm, N/A; not available, IH; intimal hyperplasia, Fib; fibrosis, SI; separation of the intima, Cal; calcification, LI; lipidOladen intima, NV; neovascularization, SM; separation of the media.

© 2016 Japanese Society of Pediatric Cardiology and Cardiac Surgery

り組織を画像化するため，軸解像度が約 15 nm と極めて高く，正常な冠動脈は三層構造として描出され，プラークや血栓の性状評価，組織診断に有用である[8]（Fig. 4）．当院では 2009 年から MRCA と BB 法を用いた MR vessel wall imaging を併用し，冠動脈後遺症における血管壁肥厚の観察を行っている．今回，BB 法で壁肥厚を指摘された部位の内膜病変評価のために OCT を行った．

患者のまとめを Table 1 に示した．4 症例，4 か所の病変で BB 法を撮像し，すべての病変に血管壁肥厚を認め，OCT でも内膜肥厚を認めた．内膜の多くは石灰化や，線維性肥厚などの川崎病遠隔期に認められる病変[9] だったが，症例 2 では瘤の内膜に脂質に富んだ病変を認めた．成人冠動脈の粥状硬化病変はマクロファージの集簇により同様の画像を示す[8]．Dionne らは川崎病冠動脈瘤を有する小児 18 例に対し，川崎病罹患後平均 9 年後に OCT を施行し，8 例に内膜へマクロファージの浸潤を認めたと報告した[10]．Suzuki らは小児死亡例の病理所見で，川崎病冠動脈病変にマクロファージの浸潤はなかったと報告しており[11]，長期経過の冠動脈病変における病態解明が期待される．

BB 法の最大信号の半分の範囲（半値幅）で測定した血管壁肥厚と OCT での内膜肥厚を比較したところ，BB 法の血管壁肥厚は 2.20〜6.74 mm，OCT の内膜肥厚は 0.18〜1.71 mm とかなりの差があった．Greil らは BB 法を用いて川崎病冠動脈瘤の血管壁肥厚を測定し，平均 2.5±0.5 mm であったと報告しており[12]，当院の検討とほぼ同等であった．一方，Dionne らは OCT における冠動脈瘤の内膜肥厚は右冠動脈で平均 347.1±173.4 μm，左前下行枝で 435.0±158.1 μm，左回旋枝で 360.0±165.5 μm であったと報告している[10]．このように，過去の報告の比較でも BB 法での血管壁肥厚と OCT での内膜肥厚に差があった．BB 法で血管壁が厚く見える原因は体動，心拍の影響やスライス厚が 5 mm と厚いことが原因と言われている[2]．さらに，BB 法で評価した血管壁肥厚は内膜だけでなく，内膜を含めた血管壁全体，または血管壁と血管周囲組織の変化を合わせて評価している可能性があり，今後の検討が必要である．

BB 法の問題点の一つ目は前述のごとく，解像度が低い点である．二つ目は，当院で用いた BB 法では血管の全長を描出できず，撮像部位以外の内膜肥厚の存在が否定できないことである．鈴木らは 1 回の撮像で冠動脈全長の 3D 画像を作成可能な volume isotropic turbo-spin-echo acquisition（VISTA）-BB 法の有用性を報告している[3]．一方，OCT における問題点の一つ目は患者への侵襲が大きいことである．デバイスを使用するのに最低でも 6Fr のシースが必要で，体格の小さい小児には出血や動脈閉塞のリスクが高くなる．また画像を得るには，病変に直接デバイスを挿入し，赤血球を排除するために，血管内を透明な液体で置換する必要がある．二つ目は光の浸達度が 1〜2 mm と浅く[8]，大きな冠動脈瘤では血管壁の全周を評価できないことである．

本検討により BB 法で血管壁肥厚が存在する部位には OCT で内膜肥厚が存在することが示された．近年，経過観察目的の CAG は侵襲が大きいため減少傾向にあり[13]，OCT も侵襲が大きいため施行頻度は少ない．本検討では正常冠動脈壁で BB 法と OCT の比較を行えなかったが，北爪らは 14 歳未満の冠動脈において，BB 法で瘤の退縮部位は 47.4％で血管壁が描出され，正常冠動脈壁は 1 か所も描出されなかったと報告している[14]．BB 法を併用した MRCA は，非侵襲的に血管内腔と血管壁を評価できるため内膜肥厚のスクリーニングに有用であると思われる．しかし現状では，BB 法の解像度が低いため，内膜肥厚の定量やプラーク性状の評価は困難である．そのためインターベンションの適応が考慮される場合は IVUS，OCT による内膜病変の詳細な観察が必要となる[13]．今後，MR 装置の高速化，3T 装置による高解像度化，3D 収集による冠動脈全長の評価など，MRCA の更なる進歩で，川崎病冠動脈後遺症の経過観察における患者の負担軽減が期待される．

結　語

BB 法を用いた vessel wall imaging と OCT で血管壁肥厚を比較した川崎病冠動脈瘤合併の 4 例を経験した．いずれの症例も BB 法で血管壁肥厚を指摘された部位に一致して OCT で内膜肥厚が存在した．BB 法を用いた vessel wall imaging による血管壁の評価は冠動脈内膜病変のスクリーニングに有用であると考えた．

付　記

この論文の電子版にて動画を配信している．

引用文献

1) Suzuki A, Takemura A, Inaba R, et al: Magnetic resonance coronary angiography to evaluate coronary arterial lesions in patient with Kawasaki disease. Cardiol Young

2006; **16**: 563–571
2) 武村　濃，鈴木淳子，稲葉利佳子，ほか：川崎病冠動脈障害に対する MR coronary vessel wall imaging の検討．Prog Med 2005; **25**: 1833–1836
3) 鈴木淳子，林　慈明，飯山利健，ほか：MRI による川崎病冠動脈障害の経過観察—特に瘤内血栓の経過—．Prog Med 2014; **34**: 1250–1256
4) 第 23 回川崎病全国調査成績，2015 年 9 月，http://www.jichi.ac.jp/dph/kawasakibyou/20150924/mcls23report1013.pdf
5) Tsuda E, Kamiya T, Kimura K, et al: Coronary artery dilatation exceeding 4.0 mm during acute Kawasaki disease predicts a high probability of subsequent late intima-medial thickening. Pediatr Cardiol 2002; **23**: 9–14
6) Tsuda E, Kamiya T, Ono Y, et al: Incidence of stenotic lesions predicted by acute phase changes in coronary arterial diameter during Kawasaki disease. Pediatr Cardiol 2005; **26**: 73–79
7) 辻井信之，津田悦子，神崎　歩，ほか：川崎病冠動脈障害における Dual-Source Computed Tomography（DSCT）の有用性．Prog Med 2015; **35**: 1187–1192
8) 高野雅充：OCT によってなにがみえるか．Heart View 2011; **15**: 635–643
9) 横内　幸，大原関利章，勝碕譲児，ほか：川崎病冠動脈病変の病理．日本臨床 2014; **72**: 1518–1521
10) Dionne A, Ibrahim R, Gebhard C, et al: Coronary wall structural change in patients with Kawasaki disease: New insight from optical coherence tomography (OCT). J Am Heart Assoc 2015; **4**: e001939
11) Suzuki A, Miyagawa-Tomita S, Komatsu K, et al: Active remodeling of the coronary arterial lesions in late phase of Kawasaki disease immunohistochemical study. Circulation 2000; **101**: 2935–2941
12) Greil GF, Seeger A, Miller S, et al: Coronary magnetic resonance angiography and vessel wall imaging in children with Kawasaki disease. Pediatr Radiol 2007; **37**: 666–673
13) 日本循環器学会学術委員会合同研究班：川崎病心臓血管後遺症の診断と治療に関するガイドライン（2013 年改訂版），http://www.j-circ.or.jp/guideline/pdf/JCS2013_ogawas_h.pdf
14) 北爪　勉，鈴木淳子，武村　濃，ほか：MRI による川崎病の冠動脈壁肥厚の検討．日小児循環器会誌 2011; **27**: 35–42

© 2016 Japanese Society of Pediatric Cardiology and Cardiac Surgery