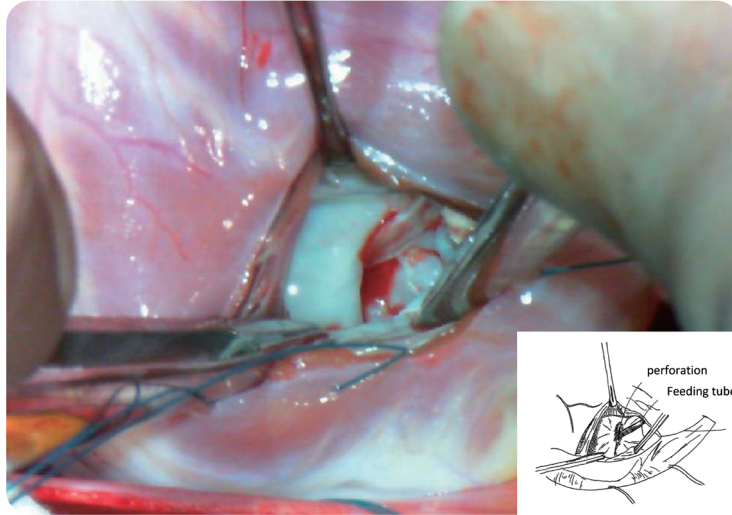


【表紙の画像】



右室から穿孔部に通したアトムチューブ®を左室側から確認した術中写真. 穿孔部周囲が線維化しているのが分かる.

原田雄章, ほか: 鈍的外傷による心室中隔穿孔に対して手術を行った一例, p. 52 (Fig. 1)